



FACULDADE DE MEDICINA DA UNIVERSIDADE DE COIMBRA

MESTRADO INTEGRADO EM MEDICINA – TRABALHO FINAL

JOSÉ MIGUEL LOPES MACHADO

Fraturas do calcâneo - Princípios gerais de tratamento

ARTIGO DE REVISÃO

ÁREA CIENTÍFICA DE ORTOPEDIA

Trabalho realizado sob a orientação de:
PROFESSOR DOUTOR FERNANDO JOÃO MONTEIRO JUDAS
DR. JOÃO MIGUEL DE MORAIS CURA MARIANO

ABRIL/2018



TÍTULO:

Fraturas do calcâneo – Princípios gerais de tratamento

AUTOR: José Miguel Lopes Machado* (1)

ORIENTADOR: Professor Doutor Fernando João Monteiro Judas (1,2)

CO-ORIENTADOR: Dr. João Miguel de Morais Cura Mariano (2)

AFILIAÇÃO:

(1) Faculdade de Medicina, Universidade de Coimbra, Portugal

(2) Serviço de Ortopedia, Centro Hospitalar e Universitário de Coimbra, Portugal

ENDEREÇO DE CORREIO ELECTRÓNICO:

* jose_mkk@hotmail.com

Índice

I. Resumo	3
II. Abstract	5
III. Lista de Figuras e Gráficos	7
IV. Introdução	8
V. Materiais e Métodos	9
VI. Considerações anatómicas	10
VII. Mecanismo de lesão	11
VIII. Clínica	12
IX. Estudo imagiológico	13
X. Classificação das lesões	15
XI. Opções de tratamento	16
a. Tratamento conservador:	17
b. Redução aberta e fixação interna.....	18
c. Técnicas minimamente invasivas	19
d. Redução aberta e fixação interna com artrodese subtalar primária	21
XII. Resultados	22
XIII. Discussão e Conclusão	28
XIV. Bibliografia	31

I. Resumo

O tratamento das fraturas intra-articulares do calcâneo com desvio continua a gerar polémica científica. A literatura não tem fornecido recomendações consistentes e definitivas que orientem os cirurgiões que tratam este tipo de lesões.

O objetivo deste estudo é proceder a uma revisão bibliográfica dos últimos quinze anos e resumir os achados de forma a auxiliar os cirurgiões na escolha do melhor tratamento para os pacientes.

A classificação de Sanders baseia-se na quantidade de fragmentos na faceta posterior da articulação subtalar visualizadas na tomografia computadorizada coronal, mostrando ser de relevância prognóstica.

O tratamento das fraturas intra-articulares do calcâneo com desvio pode ser dividido em quatro grandes categorias: tratamento conservador, redução aberta e fixação interna, redução e fixação minimamente invasivas e artrodese subtalar primária.

Classicamente, as fraturas Sanders tipo I são tratadas de forma conservadora, as Sanders tipos II e III com redução aberta e fixação interna ou com técnicas minimamente invasivas e as fraturas Sanders tipo III cominutivas e Sanders tipo IV com artrodese subtalar primária. A redução aberta e fixação interna é o Gold Standard para a fixação do calcâneo de forma a alcançar a redução anatómica. Contra-indicações incluem insuficiência neurovascular grave, Diabetes *Mellitus* insulino-dependente mal controlada e distúrbios sistémicos graves que cursem com imunodeficiência e/ou mau prognóstico geral. Nestes doentes, o tratamento conservador é geralmente o preferido. As técnicas minimamente invasivas têm as mesmas indicações que a redução aberta e fixação interna, sendo particularmente úteis em doentes

com risco precoce de lesão cutânea e que requerem uma redução e fixação. Não foram desenhadas para melhorar a redução e fixação alcançada mas sim para diminuir as complicações da ferida cirúrgica. A artrodese subtalar primária destina-se a fraturas com cominuição articular e lesão cartilaginosa significativas.

A redução aberta e fixação interna usando uma abordagem lateral em L tem maiores taxas de complicações que usando uma abordagem sino-társica, sendo os resultados semelhantes.

A redução aberta e fixação interna, o tratamento conservador e a redução e fixação minimamente invasivas apresentam resultados clínicos e radiológicos equivalentes para fraturas Sanders tipo II, III e IV. No entanto, o tratamento conservador e as técnicas minimamente invasivas estão associados a menores taxas de complicações. Não há diferença nos resultados ao usar artrodese subtalar primária no tratamento de fraturas Sanders tipo IV.

A artroscopia subtalar com fluoroscopia intraoperatória é mais útil em fraturas Sanders tipo II, com excelentes resultados funcionais e boa preservação do ângulo corrigido de Böhler.

Palavras chave: Intra-articular, calcâneo, fratura, tratamento, artrodese subtalar, minimamente invasivo, fixação interna.

II. Abstract

Management of displaced intra-articular calcaneal fractures continues to be technically demanding. The literature has not been definitive in its guidance for surgeons dealing with these injuries.

The purpose of this study is to review previous research, focussing on articles published within the last fifteen years, and summarise the findings to assist surgeons in managing displaced intra-articular calcaneal fractures with choosing best management for patients.

Sanders classification is based on the amount of displaced fracture lines in the posterior facet of the subtalar joint in the coronal CT scans which has been shown to be of prognostic relevance.

Management of displaced intra-articular calcaneal fractures can be divided into four vast categories: non operative management, open reduction and internal fixation, minimally invasive reduction and fixation and primary subtalar arthrodesis.

Classically, Sanders type I fractures are treated non-operatively, Sanders types II and III with open reduction and internal fixation or with minimally invasive techniques, and comminuted Sanders Type III fractures and Type IV Sanders with primary subtalar arthrodesis. Open reduction and stable internal fixation has been established as the gold standard treatment for most of these fractures. Systemic contraindications to open reduction and internal fixation include severe neurovascular insufficiency, poorly controlled insulin-dependent Diabetes *Mellitus*, non-compliance and severe systemic disorders with immunodeficiency and/or a poor overall prognosis. In these patients, non-operative management is usually preferred. Minimally invasive techniques have the same indications as open reduction and internal fixation and are particularly useful in patients with early risk of

skin lesion and requiring reduction and fixation. They were not designed to improve the reduction and fixation achieved but to reduce wound healing complications. Primary subtalar arthrodesis is intended for fractures with significant joint comminution and cartilaginous lesion.

Open reduction and internal fixation using an L-lateral approach have higher complication rates than using a sino-tarsal approach, with similar results.

Open reduction and internal fixation, non-operative treatment and minimally invasive reduction and fixation present equivalent clinical and radiological results for Sanders type II, III and IV fractures. However, non-operative treatment and minimally invasive techniques are associated with lower rates of complications. There is no outcome's difference when using primary subtalar arthrodesis to manage Sanders type IV fractures.

Subtalar arthroscopy with intraoperative fluoroscopy is more useful in Sanders type II fractures, with excellent functional results and good preservation of the Böhler angle.

Key words: Intra-articular, calcaneus, fracture, fracture management, subtalar arthrodesis, minimally invasive, internal fixation.

III. Lista de Figuras e Gráficos

Figura 1: Fratura do calcâneo – aspeto clínico.

Figura 2: Ângulo de Böhler.

Figura 3: Ângulo de Gissane.

Figura 4: Imagem de TC.

Figura 5: Imagem de TC.

Figura 6: Classificação de Sanders.

Figura 7: Tratamento conservador.

Figura 8: Redução aberta e fixação interna numa fratura Sanders tipo IIIAC.

Figura 9: Técnica minimamente invasiva numa fratura Sanders tipo IIA.

Figura 10: Artrodese subtalar primária numa fratura Sanders tipo IIIA.

Todas as figuras foram gentilmente cedidas pelo Dr. Cura Mariano e usadas com a sua autorização.

Gráfico 1: Processo de seleção de artigos para estudo.

Gráfico 2: Algoritmo clássico do tratamento das fraturas do calcâneo usando a classificação de Sanders.

IV. Introdução

As fraturas do calcâneo são as fraturas mais comuns dos ossos do tarso, constituindo 65% das fraturas do tarso e 2% de todas as fraturas¹. Aproximadamente 70% das fraturas do calcâneo são intra-articulares^{2,3}. O tratamento óptimo das fraturas intra-articulares do calcâneo com desvio é controverso, constitui um tema de debate entre os cirurgiões ortopédicos e representa um tópico de interesse e investigação das últimas 2 décadas.

Vários estudos relataram melhores resultados funcionais, satisfação do doente e menor incidência de artrose subtalar com tratamento cirúrgico, quando comparado com o tratamento conservador^{4,5,6}. No entanto, estudos prospectivos randomizados controlados mostraram resultados opostos, indicando que o tratamento cirúrgico não tem vantagens significativas sobre o tratamento conservador^{7,8}. Desde meados dos anos 90, a redução aberta e fixação interna através de uma abordagem lateral em L é considerada o Gold Standard para o tratamento cirúrgico das fraturas intra-articulares do calcâneo com desvio^{9,10}. No entanto, complicações da ferida cirúrgica tais como infecção, necrose cutânea, hematoma e deiscência constituem ainda uma grande preocupação^{11,12}. A incidência de complicações usando a abordagem lateral em L foi relatada como estando entre 5,8% e 43%^{3,13,14}. Para minimizar a incidência de complicações da ferida, várias técnicas minimamente invasivas foram desenvolvidas nos últimos anos tais como redução e fixação por via percutânea¹⁵⁻¹⁷, redução aberta por incisão limitada no seio do tarso^{15,17,18} e redução da fratura assistida por artroscopia^{15,19}.

V. Materiais e Métodos

Para realização do presente artigo de revisão, foi efetuada uma pesquisa na base de dados *PubMed* no dia 02/01/2018 com os termos "*Calcaneus*"[MAJR] AND ("*Fractures, Bone/therapy*"[MAJR] OR "*Fractures, Bone/surgery*"[MAJR]) OR ("*Calcaneus*"[MAJR] AND "*Fracture Fixation*"[MAJR]). A pesquisa foi limitada a artigos de língua inglesa dos últimos 15 anos. Foi obtido um total de 1034 artigos. Desses, 741 foram excluídos após leitura do título. Foi feita uma leitura do resumo dos restantes 293, tendo excluído 180 artigos. Após leitura de 113 artigos, foram selecionados 39 artigos pela sua relevância na realização do corrente artigo de revisão. Ao longo da sua elaboração, foram adicionados 11 artigos aos 39 iniciais pela sua pertinência, sendo que destes, 9 não se enquadram no limite temporal estabelecido de 15 anos.

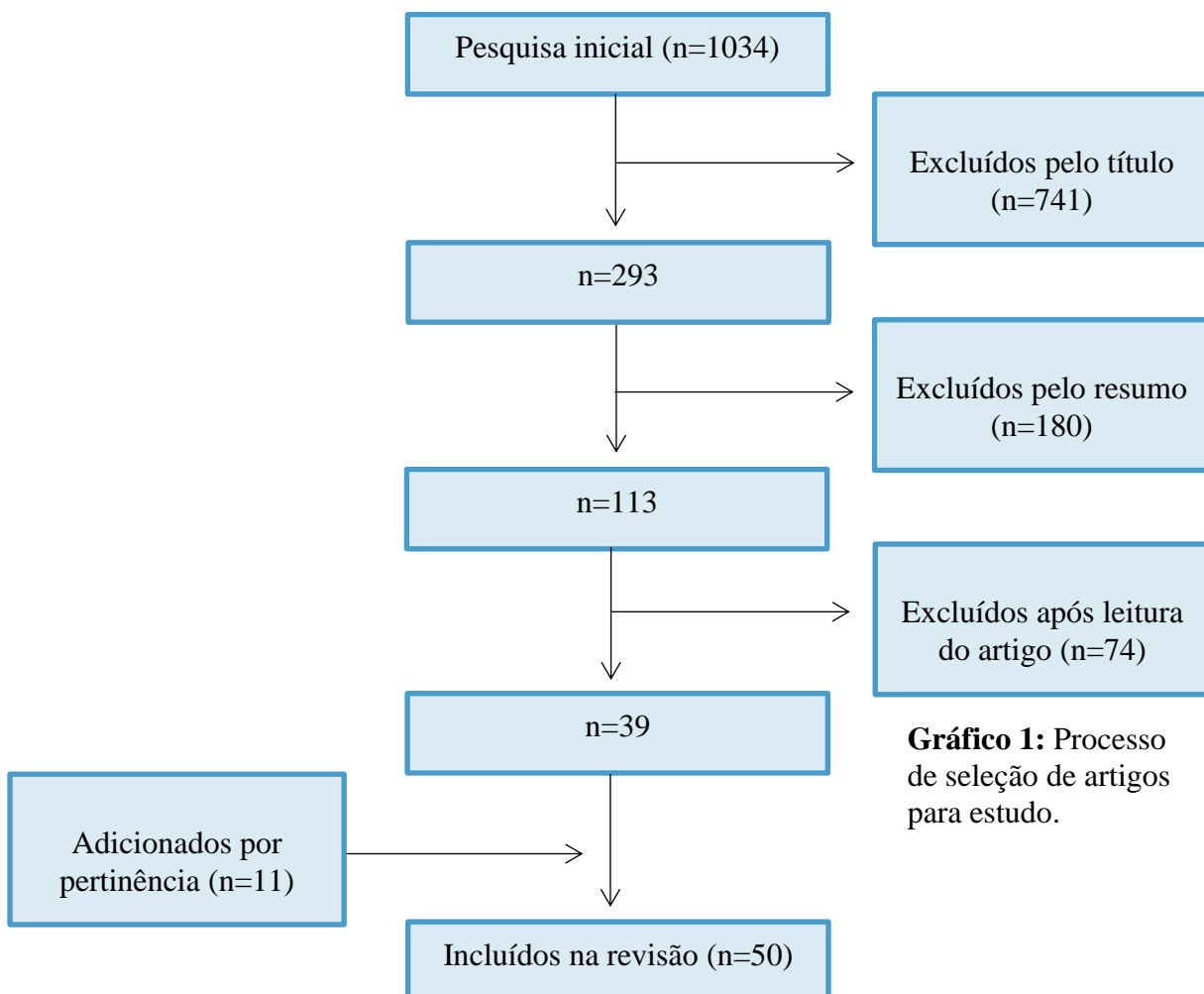


Gráfico 1: Processo de seleção de artigos para estudo.

VI. Considerações anatómicas

O calcâneo é o osso mais volumoso do tarso, articulando-se com o talus superiormente e com o cubóide anteriormente. Funciona como braço de alavanca do tendão de Aquiles, transmite o peso do corpo ao solo, serve de apoio da coluna lateral do pé e condiciona o varo ou valgo do calcanhar.

Tem uma forma irregularmente cubóide:

- A face superior apresenta, nos seus dois terços anteriores, duas facetas articulares, uma anterior (pode estar dividida numa anterior e média) e uma posterior, separadas por um sulco, sulco do calcâneo, que forma o seio társico juntamente com o sulco do talus. Atrás destas facetas articulares, a face superior é rugosa, sendo preenchida por tecido adiposo que separa a articulação talocrural do tendão calcaneano.

- A face inferior é muito rugosa, dando inserção a ligamentos e músculos. Apresenta na sua porção posterior duas saliências: os processos medial e lateral que, no seu conjunto, constituem a tuberosidade do calcâneo.

- A face lateral apresenta, na união do terço anterior com os dois terços posteriores, a tuberosidade lateral do calcâneo ou tróclea peroneal, porque se relaciona com os tendões do longo e curto peroneais laterais. Em baixo temos o sulco para o longo peroneal.

- A face medial apresenta uma saliência, o sustentáculo tálico, e um sulco relacionado onde passa o tendão do longo flexor do halux. O sustentáculo suporta o colo do tálus e é local de inserção do ligamento deltóide e talocalcaneano interósseo, que promovem a estabilidade do mesmo nas fraturas intra-articulares

- A face anterior tem uma faceta articular para o cubóide.

- A face posterior é muito rugosa e dá inserção ao tendão calcaneano.

VII. Mecanismo de lesão

No que diz respeito ao mecanismo de lesão responsável por fraturas do calcâneo, a maioria destas resulta de compressão ou carga axial, nomeadamente quedas ou acidentes de viação. Este tipo de mecanismo é a causa da maioria das fraturas intra-articulares.

Assim, o talus é empurrado contra o calcâneo (que tem fina camada cortical a envolver osso esponjoso). A força axial continuada causa deformação do calcâneo. O talus, com o fragmento sustentacular constante, continua a deslizar internamente, abatendo e alargando o calcanhar. À medida que isto acontece, o fragmento da tuberosidade sofre rotação. O aspecto póstero-lateral do talus forçará a peça livre lateral da faceta posterior para baixo para o fragmento da tuberosidade, sofrendo este uma rotação de 90°. Isto resulta numa explosão da parede lateral, a qual poderá extender-se anteriormente até à articulação calcâneo-cuboideia. O colapso do bordo lateral do calcâneo pode esmigalhar ainda mais os bordos articulares, levando a múltiplos fragmentos de fractura osteocondrais.

Outras fraturas, sobretudo as fraturas extra-articulares dos processos anterior ou do sustentáculo, podem resultar de mecanismos de torção.

VIII. Clínica

No que diz respeito à clínica de doentes com fratura do calcâneo, estes apresentam dor espontânea e à palpação do calcanhar, tumefacção e deformidade, sobretudo durante as primeiras 36h, mas muito exuberantes nas primeiras horas. Ao fim de um ou dois dias, pode surgir equimose que se estende até à planta do pé. Os doentes apresentam impotência funcional para a marcha ou carga. Observa-se deformidade da arcada plantar, tornando-se mais plana e, se sub-luxação dos tendões peronais, pode observar-se o sinal da prega (Fig. 1).

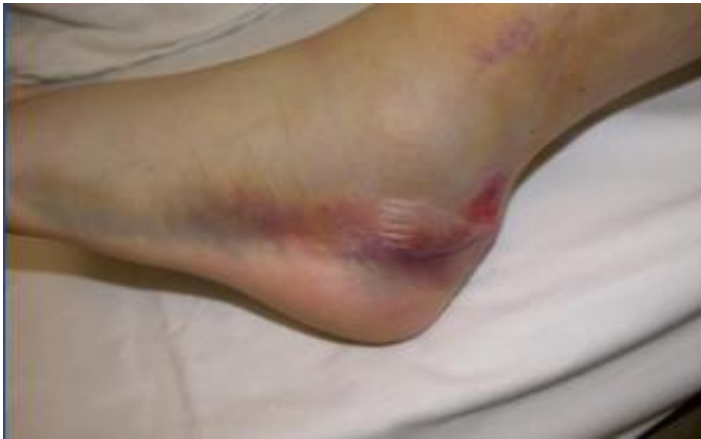

Figura 1: Fratura do calcâneo – aspeto clínico.

IX. Estudo imagiológico

Quanto ao estudo radiológico, devem ser pedidas as incidências lateral e anteroposterior. A incidência de Harris e de Broden podem também ser obtidas, no entanto, podem ser omitidas da avaliação inicial e do planejamento pré-operatório se for pedida uma tomografia computadorizada¹⁹. A incidência lateral permite calcular os ângulos de Böhler e de Gissane. O ângulo de Böhler é composto por uma linha desde o ponto mais alto do processo anterior ao ponto mais alto do processo posterior e uma linha tangencial desde a faceta posterior ao bordo da tuberosidade e o seu valor normal varia entre 20° e 40° (Fig.2). Uma diminuição deste ângulo é indicativa de que a zona de carga da faceta posterior do calcâneo está colapsada, deslocando assim a carga anteriormente. O ângulo crucial de Gissane é formado pela parte descendente da faceta posterior, onde ela se conecta à parte ascendente. Normalmente entre 105° e 135° e é visualizado abaixo do processo lateral do talus. Um aumento desse ângulo sugere colapso da faceta posterior (Fig.3).

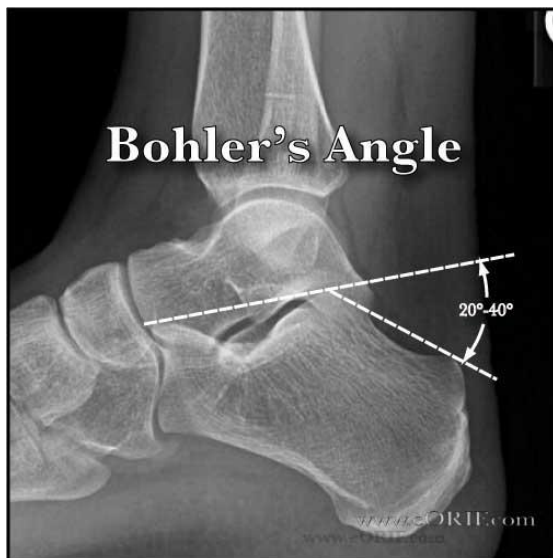

Figura 2: Ângulo de Böhler.

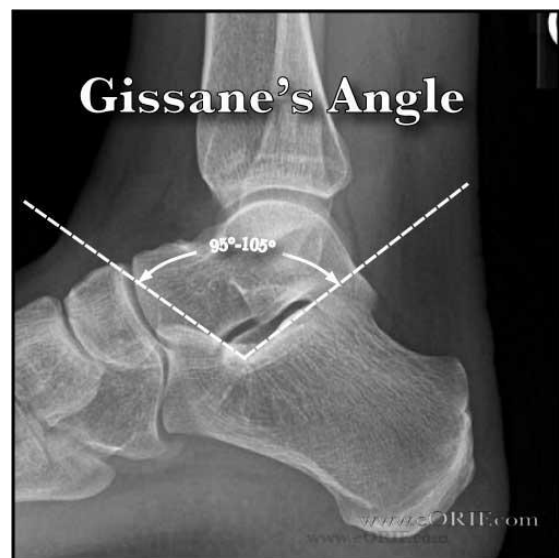

Figura 3: Ângulo de Gissane.

A tomografia computadorizada (TC) melhorou significativamente o conhecimento da patoanatomia das fraturas do calcâneo e tornou-se um componente integrante do diagnóstico e tratamento²⁰. As imagens de TC são obtidas nos planos axial, semi-coronal de 30° e sagital. As projeções coronais fornecem informação sobre a superfície articular da faceta posterior, do sustentáculo, forma do calcânhar e posição dos tendões do peroneal e do flexor do hallux. As projeções axiais revelam informação sobre a articulação calcâneo-cuboideia, face antero-inferior da faceta posterior, e sustentáculo. A reconstrução sagital fornece informação adicional da faceta posterior, tuberosidade do calcâneo e processo anterior (Fig. 4 e 5).

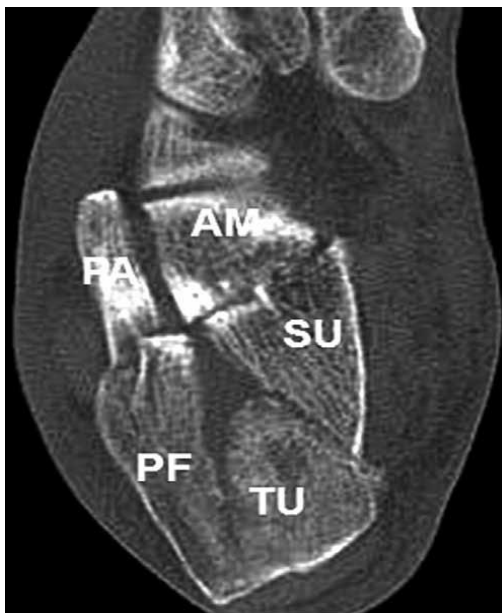


Figura 4: Imagem de TC.
Legenda: SU – sustentáculo
AM – fragmento antero-medial
TU – tuberosidade
PF – faceta posterior
PA – processo anterior

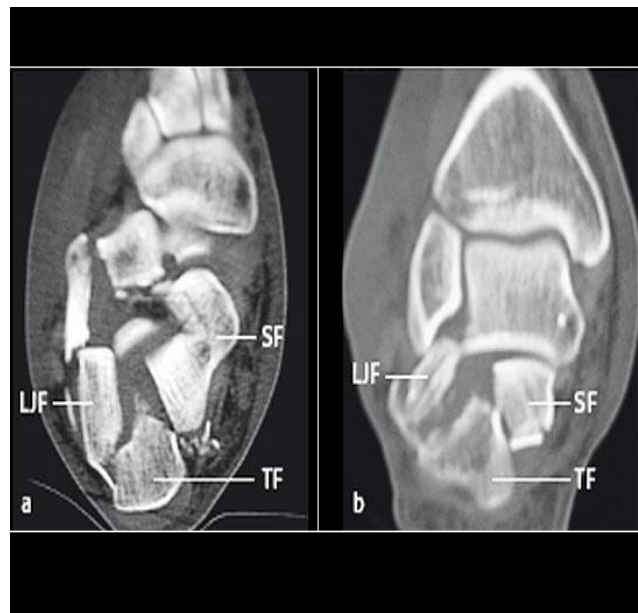

Figura 5: Imagem de TC.
Legenda: LJF – fragmento lateral
SF – sustentáculo
TF – tuberosidade

X. Classificação das lesões

Em 1992, Sanders introduziu uma classificação que se tornou a mais usada mundialmente, tendo o seu valor prognóstico sido provado por vários autores desde então²¹⁻²³. Este sistema de classificação baseia-se em imagens de TC no plano coronal. O calcâneo é dividido em 3 colunas separadas por duas linhas, estendendo-se através da faceta posterior do calcâneo. Uma terceira linha é adicionada medialmente ao bordo medial da faceta posterior, dividindo a faceta posterior em 3 fragmentos potenciais: lateral, central e medial. Estes 3, juntamente com o sustentaculum, formam os 4 fragmentos possíveis. Os fragmentos são depois classificados através de letras, de acordo com a linha de fratura de lateral para medial. As fraturas do tipo I são todas as fraturas com desvio menor que 2mm, independentemente do número de fragmentos. As fraturas tipo II são fraturas em duas partes, com três possíveis subtipos: IIA, IIB e IIC, dependendo da localização da linha de fratura. As fraturas tipo III são fraturas em três partes, que tipicamente incluem um fragmento central deprimido. Existem 3 tipos possíveis: IIIAB, IIIAC e IIIBC, dependendo da localização das linhas de fratura. As fraturas tipo IV são fraturas em quatro partes, altamente cominutivas com mais de quatro fragmentos (Fig.6).

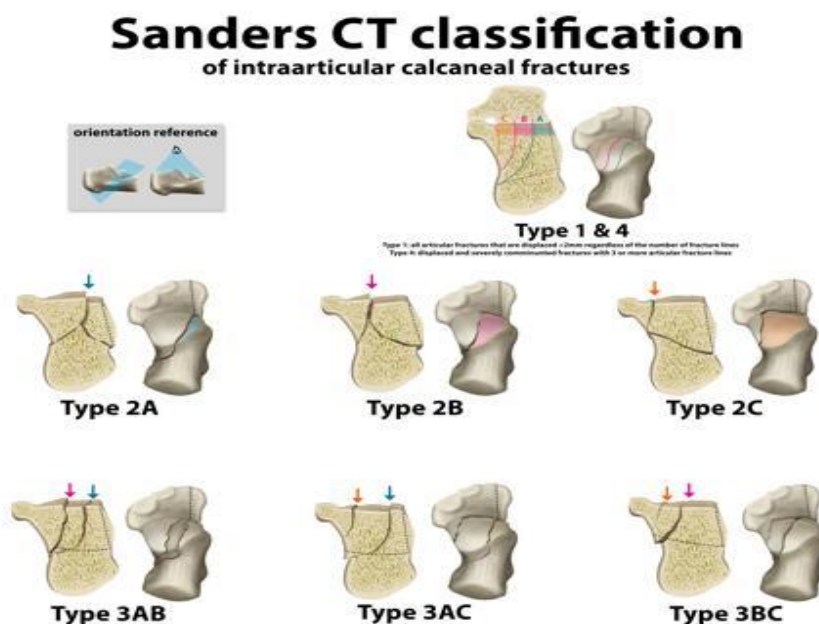


Figura 6: Classificação de Sanders.

XI. Opções de tratamento

Devido à heterogeneidade das fraturas intra-articulares do calcâneo com desvio, nenhuma técnica consegue tratar eficazmente todos os tipos de fraturas. Com isto em mente, podemos dividir as opções de tratamento nas seguintes categorias (Gráfico 2).

- a) Tratamento conservador
- b) Redução aberta e fixação interna
- c) Técnicas minimamente invasivas
- d) Redução aberta e fixação interna com artrodese subtalar primária

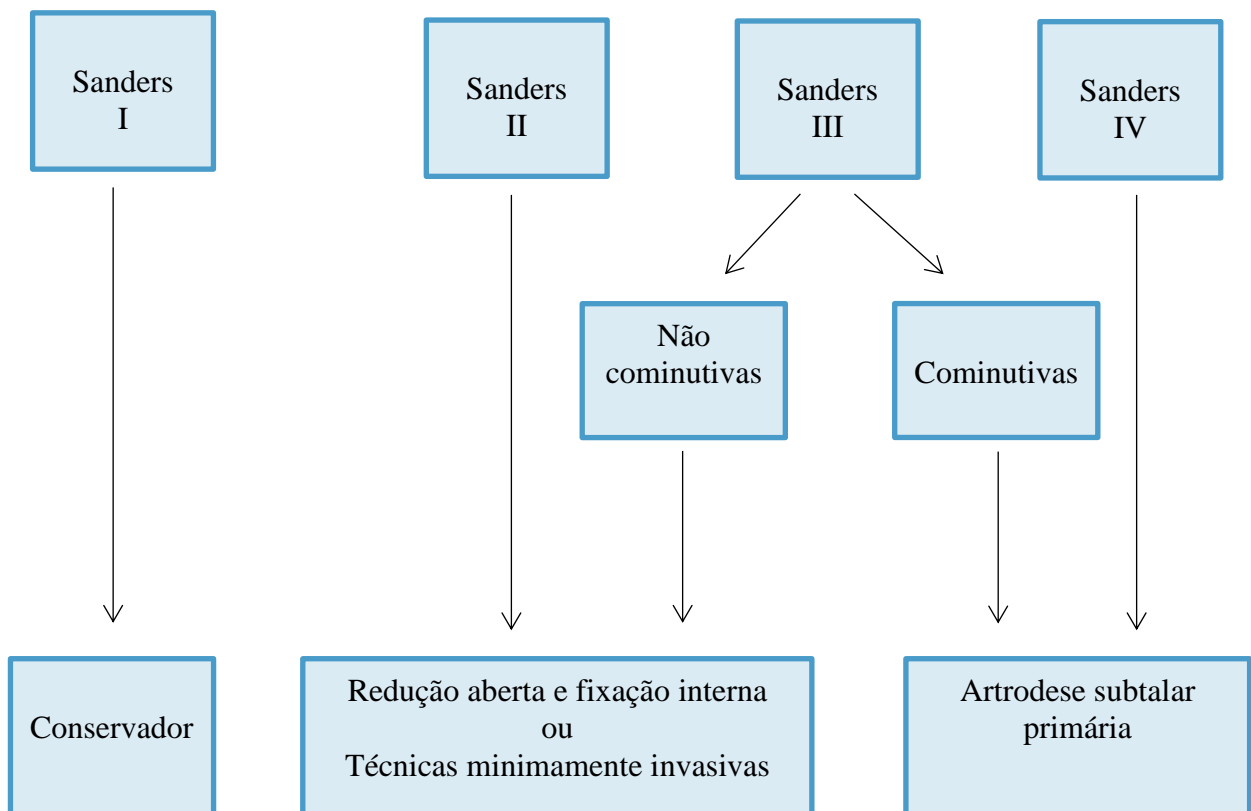


Gráfico 2: Algoritmo clássico do tratamento das fraturas do calcâneo usando a classificação de Sanders.

a) Tratamento conservador

O tratamento conservador é geralmente o tratamento de eleição no tratamento de fraturas extra-articulares sem desvio ou com desvio mínimo, fraturas intra-articulares Sanders tipo I e fraturas do processo anterior, com menos de 25% de envolvimento da articulação calcâneo-cuboideia. Em alguns doentes com fraturas intra-articulares do calcâneo com desvio, são identificados factores que diminuem os resultados e aumentam o risco de complicações usando o tratamento cirúrgico tais como doença vascular periférica, Diabetes *Mellitus* insulino-dependentes mal controlados, tabagismo, condições locais como celulite, flictenas, edema ou ferimentos exuberantes e doenças sistémicas que cursem com imunodeficiência e/ou mau prognóstico geral. Nesses doentes, o tratamento conservador pode ser preferível. Os doentes a quem foi prescrito tratamento conservador devem ser tratados com gelo, descanso, ligadura de imobilização tipo Robert-Jones, ortótese ou bota gessada em posição neutra (fig. 7). O movimento precoce do tornozelo e articulação sub-talar deve começar dentro de 5 a 10 dias. Os doentes devem permanecer sem carga durante 6 semanas, havendo alguns autores que recomendam início de carga parcial precocemente por volta da quarta semana²⁴. A carga total deve ser iniciada entre a décima e a décima segunda semanas ou quando houver evidência radiológica de união.

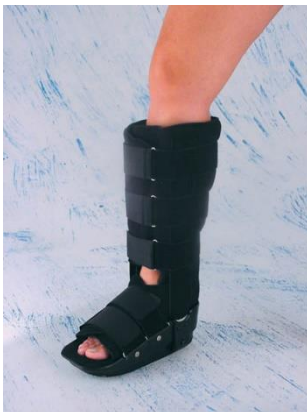

Figura 7: Tratamento conservador.

b) Redução aberta e fixação interna

A redução aberta e fixação interna através de uma abordagem lateral em L tem sido a técnica mais frequentemente utilizada para restauração cirúrgica da anatomia do calcâneo nas últimas 3 décadas^{5,21,25}. Continua a ser o Gold Standard para a fixação do calcâneo de forma a alcançar a redução anatómica, com a colocação e fixação de parafuso e placa adequados²⁶ (Fig. 8). Está indicada para fraturas Sanders tipos II e III. Apesar de alguns estudos terem demonstrado o efeito positivo da cirurgia, é importante salientar que não existem estudos com alto grau de evidência científica que provem que a cirurgia é a técnica com melhores resultados. As complicações mais comuns relacionam-se com a cicatrização da ferida²⁶⁻²⁸. Outras técnicas de redução e fixação têm sido descritos incluindo a abordagem medial²⁹, combinação de medial e lateral³⁰ e abordagem sino-társica^{31,32}.

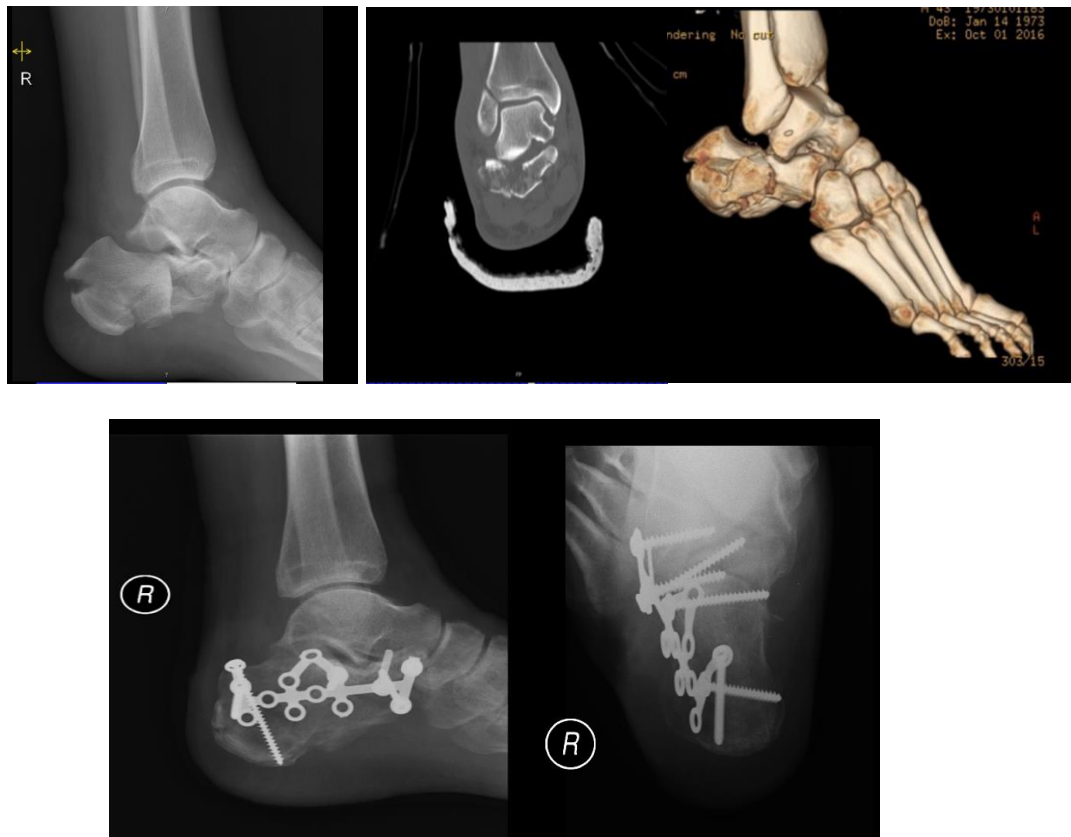


Figura 8: Redução aberta e fixação interna numa fratura Sanders tipo IIIAC.

c) Técnicas minimamente invasivas

As técnicas de redução e fixação minimamente invasivas foram primariamente criadas devido às preocupações relacionadas com a cicatrização da ferida cirúrgica, aumentando em popularidade ao longo dos últimos anos entre a comunidade de cirurgiões ortopédicos. Actualmente, não existe uma definição internacional que caracterize uma técnica como sendo “minimamente invasiva”. Existe também limitada literatura sobre a qualidade das técnicas de redução intra-articular. Apesar disso, o número de estudos publicados sobre as técnicas minimamente invasivas tem vindo a aumentar. As técnicas minimamente invasivas são todas tecnicamente exigentes no seu intuito de obter uma redução anatómica e fixação estável que permita uma mobilização precoce. Elas não foram desenhadas para melhorar a redução e fixação alcançada através da redução aberta e fixação interna. Têm as mesmas indicações que a redução aberta e fixação interna, ou seja, fraturas Sanders tipo II e III. Dependendo do tipo de fratura, são usados como ajudantes na redução cravos, fios de Kirschner, afastadores de lâminas e pinças de osso para restaurar a altura, comprimento e alinhamento do calcâneo e reduzir qualquer fragmento articular deprimido. As técnicas de redução e fixação minimamente invasivas são empregues utilizando intensificador de imagem intraoperatório e pequenas incisões de forma a colocar os instrumentos cirúrgicos para uma redução precisa. Várias técnicas de fixação têm sido descritas envolvendo fios Kirschner percutâneos e cravos de Steinman, parafusos percutâneos canulados ou sólidos e posicionamento percutâneo de placa (Fig. 9).

A avaliação artroscópica intraoperatória da articulação sub-talar tem sido também descrita como uma ajuda adicional para obter uma adequada redução da fratura através de técnicas de redução e fixação minimamente invasivas^{33,34}. Estas técnicas podem ser utilizadas mais precocemente no período pós lesão, comparativamente à redução aberta e fixação interna³⁵. As técnicas minimamente invasivas de redução são particularmente apropriadas a

doentes com risco precoce de lesão cutânea e que requerem uma redução e fixação, mas que podem ter outros factores que impossibilitem uma abordagem lateral em L. No entanto, as técnicas minimamente invasivas estão limitadas por um prazo superior a 14 dias pois, à medida que a cicatrização avança, a redução anatómica dos fragmentos fracturados torna-se significativamente mais difícil. Nenhum estudo confirmou exactamente quando é que as técnicas minimamente invasivas devem ser usadas para fraturas intra-articulares com desvio, mas as reduções anatómicas são mais fáceis de conseguir com a cirurgia precoce.

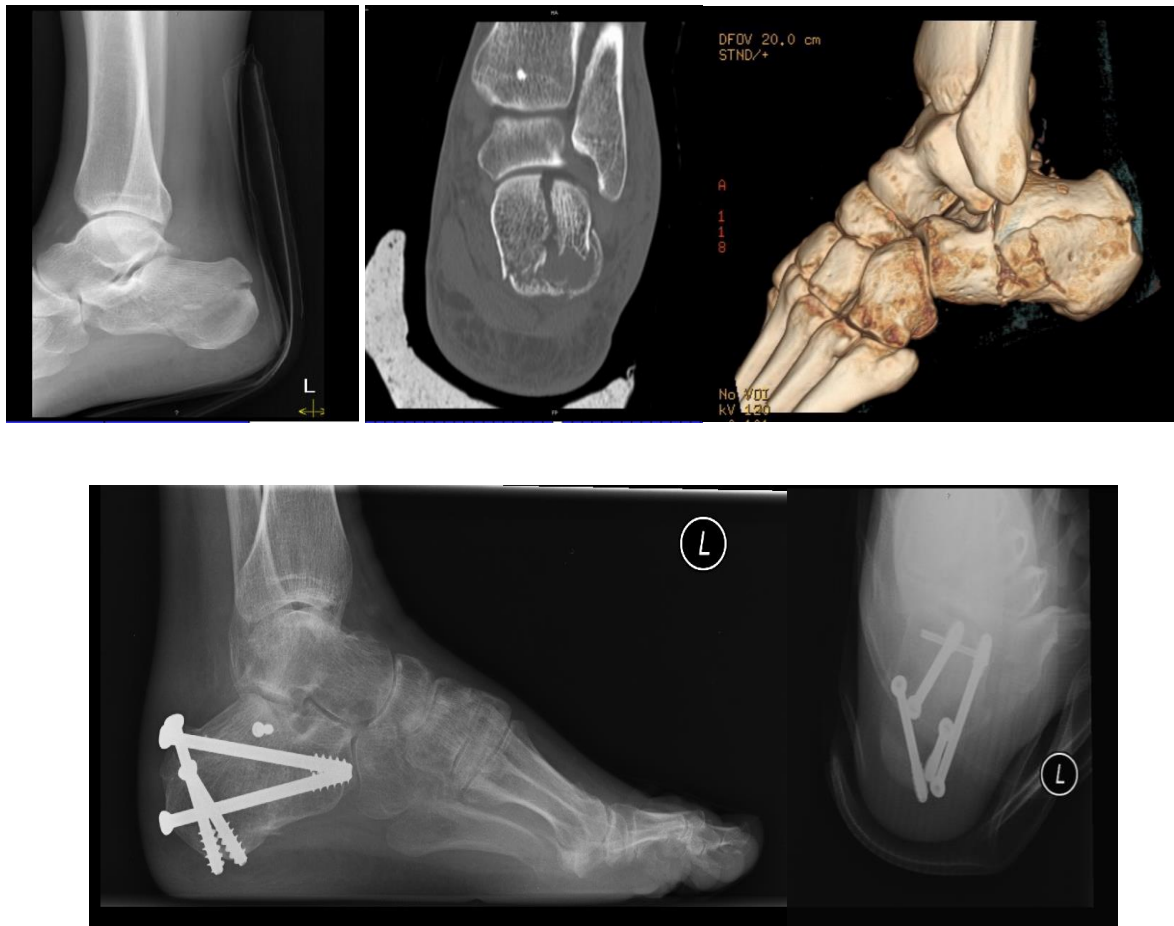


Figura 9: Técnica minimamente invasiva numa fratura Sanders tipo IIA.

d) Redução aberta e fixação interna com artrodese subtalar primária

Nas fraturas Sanders tipo IV e em algumas Sanders tipo III, a cominuição articular e a lesão cartilaginosa são tão significativas que pode ser concluído que a redução articular adequada não pode ser alcançada e a artrodese subtalar primária pode ser o melhor tratamento para que o indivíduo obtenha os melhores resultados possíveis^{36,37} (Fig. 10). Redução aberta e fixação interna primária, bem como a artrodese subtalar, são melhor conseguidas através da abordagem lateral extensa em L, mas também pode ser conseguida através da abordagem sino-társica ou redução minimamente invasiva. O principal objectivo é obter a restauração da altura, comprimento e alinhamento do calcâneo, bem como excisão da cartilagem da articulação subtalar.

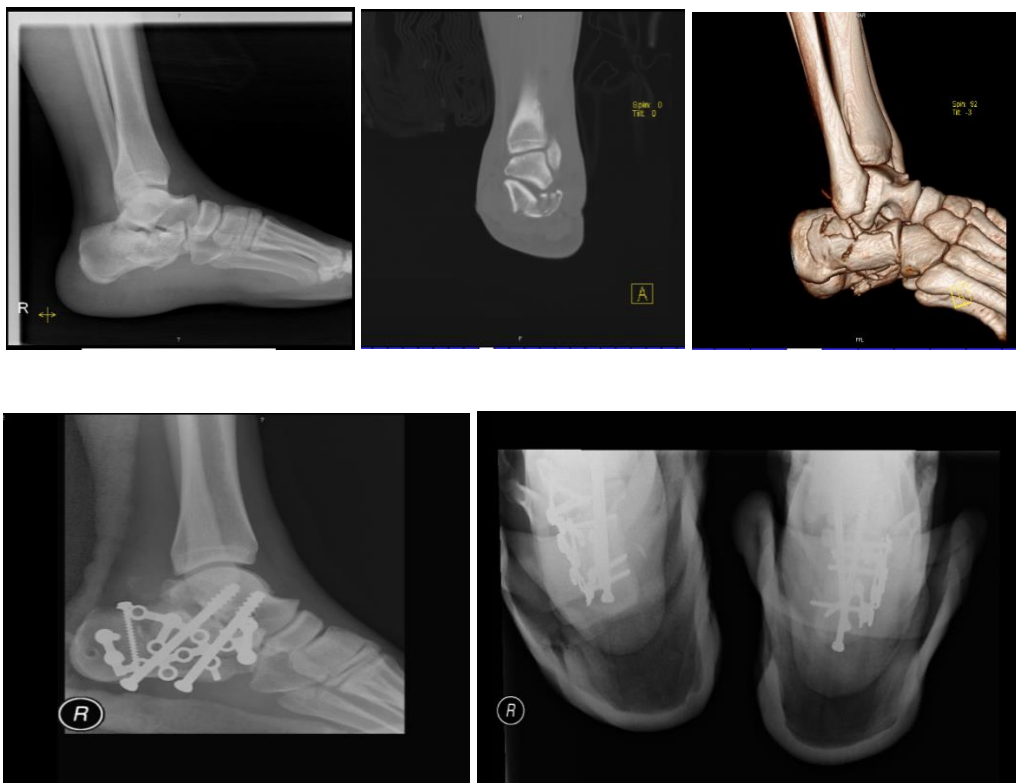

Figura 10: Artrodese subtalar primária numa fratura Sanders tipo IIIA.

XII. Resultados

Tratamento conservador versus tratamento cirúrgico

Num ensaio prospectivo randomizado controlado, Agren *et al.*⁷ estudou 82 pacientes com fraturas intra-articulares do calcâneo. Destes, 42 foram tratados usando uma abordagem lateral em L e 40 com tratamento conservador. O seguimento foi feito durante 1 ano em 76 pacientes e entre 8 a 12 anos em 58. No seguimento a 1 ano, não houve diferença significativa nos resultados clínicos dos dois grupos. No entanto, no seguimento de 8 a 12 anos, o grupo que foi operado mostrou melhores resultados funcionais, na escala analógica visual e na componente física do SF-36. Verificou-se ainda uma menor prevalência radiológica de artrose pós-traumática subtalar no grupo operado, comparativamente ao grupo não operado (redução do risco em 41%).

Num ensaio prospectivo randomizado, Thordarson *et al.*⁵ estudou 30 pacientes com fraturas do calcâneo, tendo 15 pacientes sido tratados usando uma abordagem lateral em L e 15 usando tratamento conservador. Os resultados foram obtidos usando um score funcional e o grupo tratado cirurgicamente teve significativamente melhores resultados funcionais globais.

Num ensaio prospectivo randomizado controlado, Buckey *et al.*³⁸ estudou 424 pacientes com fraturas intra-articulares do calcâneo. Destes, 309 (73%) foram seguidos entre 2 a 8 anos. Não houve diferença significativa entre o grupo tratado cirurgicamente e o grupo tratado conservadoramente. O resultado do score SF-36 foi de 68,7 e 64,7 e a escala analógica visual foi de 68,6 e 64,3 respetivamente. No entanto, nos pacientes que não receberam compensação por acidente de trabalho, os scores de satisfação foram melhores no grupo tratado cirurgicamente. Além disso, as mulheres tratadas cirurgicamente apresentavam melhores resultados do SF-36.

Num ensaio randomizado controlado, Griffin *et al.*²⁷ estudou 151 pacientes com fraturas intra-articulares. Destes, 73 foram tratados cirurgicamente e 78 conservadoramente. Não houve diferenças significativas nos resultados primários (Kerr-Atkins de 69,8 e 65,7 respectivamente) ou em qualquer um dos resultados secundários entre os 2 grupos. Reoperações e complicações foram mais comuns no grupo tratado cirurgicamente.

Abordagem lateral em L versus abordagem sino-társica

Num estudo retrospectivo, Kline *et al.*³⁹ analisou os resultados de 112 fraturas intra-articulares, 79 tratadas com uma abordagem em L e 33 tratadas de forma menos invasiva com uma abordagem sino-társica. Para a abordagem sino-társica, os autores reportaram taxas significativamente menores de complicações da ferida cirúrgica (necrose e infecção) e de operação secundária. Na abordagem lateral em L, 53% das fraturas eram Sanders tipo II, 47% eram Sanders tipo III, e a taxa global de complicações e de cirurgia secundária foi de 29% e 20%, respectivamente. Na abordagem sino-társica, 61% das fraturas foram Sanders tipo II, 39% Sanders tipo III, e a taxa global de complicações e cirurgia secundária foram de 6% e 2%, respectivamente. Resultados clínicos, função do pé, escala analógica visual e taxas de satisfação do paciente eram semelhantes entre os grupos. Ambas as técnicas tinham taxas de união de 100% sem diferenças notáveis no ângulo de Böhler e no ângulo de Gissane em radiografias simples.

Num estudo randomizado controlado, Li *et al.*⁴⁰ avaliou 117 fraturas intra-articulares do calcâneo comparando uma abordagem lateral em L com a fixação percutânea de placa usando uma abordagem sino-társica. Os autores reportaram uma diminuição do tempo cirúrgico em 31 minutos e menos complicações da ferida usando a abordagem sino-társica. Não houve qualquer complicação no grupo tratado com a abordagem sino-társica, no entanto, com a abordagem lateral, observou-se 8 casos (16%) com deiscência da ferida e 2 casos (4%)

com infecção superficial. Os parâmetros radiológicos eram semelhantes em ambos os grupos no final do seguimento.

Num ensaio clínico randomizado, Lian-hua *et al.*⁴¹ dividiu 64 pacientes com fraturas intra-articulares do calcâneo em 2 grupos de 32 pacientes, um tratado com uma abordagem lateral em L e outro usando uma abordagem sino-társica. O tempo da cirurgia e taxa de complicações foram significativamente menores no grupo tratado com uma abordagem sino-társica. As taxas de complicações foram de 6,3% e de 31,2% na abordagem sino-társica e lateral em L respectivamente. Não houve diferenças significativas nos resultados, nomeadamente escala analógica visual, ângulo de Böhler e qualidade da redução articular 6 meses e 1 ano após a cirurgia.

Num estudo retrospectivo, Zhou *et al.*⁴², analisou os resultados de 65 fraturas intra-articulares do calcâneo, tendo 35 sido tratadas com uma abordagem lateral em L e 28 com uma abordagem sino-társica. A taxa de complicações da ferida foi menor na abordagem sino-társica (3,6%) comparativamente à abordagem lateral em L (13,5%).

Redução minimamente invasiva e fixação percutânea

Ebraheim *et al.*⁴³ estudou 106 fraturas intra-articulares tratadas com uma redução por via sino-társica seguida de fixação transarticular percutânea com cavilha. Entre as 106 fraturas, 71 (67%) eram Sanders tipo II, 25 (23,6%) eram Sanders tipo III e 10 (9,4%) eram Sanders tipo IV. Ocorreram 9 casos de infecção pós-operatória, 4 casos de infecção superficial da ferida, 4 doentes tiveram infecção no trajeto da cavilha e 1 teve osteomielite. Com um tempo de seguimento médio de 29 meses, o American Orthopedic Foot and Ankle Society Score (AOFAS) médio foi de 77,6. Evidência radiológica de artrose estava presente em 41% dos casos e 4,6% dos casos tiveram necessidade de artrodese subtalar subsequente.

Stuliket *et al.*⁴⁴ estudou 287 fraturas intra-articulares tratadas com uma redução minimamente invasiva e fixação usando fios de Kirschner sem incisão sino-társica. A redução anatómica com bom alinhamento foi conseguida em 73,9% das fraturas. Os autores reportaram 20 casos de infecção superficial do fio de Kirschner, 5 casos de infecção profunda e 13 de perda de redução. 72,2% dos pacientes tiveram bons a excelentes resultados usando o Creighton-Nebraska Health Foundation Assessment score.

De Vroome e van der Linden⁴⁵ realizaram um estudo Cohort em que analisaram 46 fraturas intra-articulares tratadas com uma técnica de distracção usando 3 pontos com fixação percutânea. Usando o AOFAS, 69% dos doentes tiveram resultados bons a excelentes. Infecção pós-operatória ocorreu em 1 doente e a artrodese secundária subtalar foi necessária em 3 casos.

Fixação percutânea versus abordagem sino-társica minimamente invasiva

Num ensaio prospectivo randomizado controlado, Feng *et al.*⁴⁶ tratou 80 pacientes com fraturas intra-articulares do calcâneo. Destes, 42 foram tratados usando fixação percutânea com parafuso e cimento de sulfato de cálcio e 38 usando abordagem sino-társica minimamente invasiva. O tempo desde a lesão até à operação e o tempo operatório foram significativamente menores no grupo que realizou fixação percutânea. Também a taxa de complicações foi menor neste grupo (7,1% versus 28,9% na abordagem sino-társica). Usando o AOFAS score, nas fraturas Sanders tipo II os resultados bons a excelentes foram equiparáveis enquanto que, nas fraturas Sanders tipo III, os resultados bons a excelentes foram significativamente maiores no grupo tratado com uma abordagem sino-társica minimamente invasiva.

Fixação percutânea versus abordagem lateral em L

Num ensaio prospectivo randomizado, Jin *et al.*⁴⁷ tratou 64 pacientes com fraturas intra-articulares do calcâneo com desvio. Destes, 29 foram tratados com osteossíntese percutânea minimamente invasiva e 35 com redução aberta e fixação interna usando via lateral em L. A duração média da cirurgia foi significativamente menor no grupo tratado percutaneamente que no grupo tratado usando uma abordagem em L (52,5 e 82,8 minutos respectivamente), tal como a escala analógica visual, 1 semana após a cirurgia (3,2 e 3,9 respectivamente). No grupo tratado com redução aberta, 13 fraturas (37,1%) tiveram problemas na cicatrização da ferida, tendo este problema ocorrido em 2 fraturas (6,7%) no grupo sob tratamento percutâneo. Não houve diferenças estatisticamente significativas no SF-36, AOFAS, ângulo de Böhler, ângulo de Gissane, comprimento, altura e alinhamento do calcâneo dos dois grupos.

Num estudo prospectivo controlado, Lu *et al.*⁴⁸ estudaram 96 pacientes com fraturas intra-articulares do calcâneo. Destes, 48 foram tratados com redução aberta e fixação interna usando uma abordagem lateral em L e 48 foram tratados com redução minimamente invasiva e fixação com fios de Kirschner. Não houve diferença significativa no tempo de cicatrização. Dos doentes tratados com uma abordagem em L, 20 tiveram complicações enquanto que, dos doentes tratados com uma abordagem minimamente invasiva, 7 tiveram complicações. Nas fraturas Sanders tipo II não houve diferença significativa nos resultados clínicos, tendo mais de 70% dos pacientes alcançado resultados bons a excelentes em ambos os grupos. Nas fraturas Sanders tipo III o grupo tratado de forma minimamente invasiva teve menos resultados bons a excelentes.

Redução assistida por artroscopia e fixação interna

Woon *et al.*⁴⁹ estudou 22 pacientes com fraturas Sanders tipo II tratados com redução assistida por artroscopia e fixação interna guiada por fluoroscopia. Houve uma melhoria significativa do ângulo de Böhler, escala visual analógica, SF-36 e AOFAS no seguimento a 2 anos.

Gavlik *et al.*³³ estudou 15 pacientes com fraturas Sanders tipo II tratados com redução assistida por artroscopia e fixação interna. Não foram relatadas complicações da ferida cirúrgica e AOFAS médio a 14 meses foi de 93,7. O ângulo de Böhler foi restaurado e mantido ao fim do seguimento radiográfico e não houve registo de desalinhamento do calcâneo.

Rammelt *et al.*⁵⁰ tratou 61 pacientes com fraturas Sanders tipo II com redução percutânea e fixação com parafuso tendo usado a artroscopia para confirmar a redução anatómica em 31 destes. Com um seguimento mínimo de 2 anos, o AOFAS médio foi de 92,1 e houve redução do ângulo de Böhler. Nenhum caso de hematoma, necrose ou infecção foi relatado.

Redução aberta e fixação interna com artrodese subtalar primária

Num ensaio multicêntrico randomizado, Buckley *et al.*³⁷ tratou 31 pacientes com fraturas Sanders tipo IV. Destes, 17 foram tratados com redução aberta e fixação interna usando uma abordagem lateral em L e 14 usando artrodese subtalar primária no tratamento. Durante um mínimo de 2 anos, 26 pacientes (81%) foram seguidos e não foram encontradas diferenças significativas nos 2 grupos, nomeadamente SF-36, Musculoskeletal Functional Assessment Survey score, Ankle-Hindfoot Sclare score e escala analógica visual.

XIII. Discussão e Conclusão

A corrente revisão apresenta algumas limitações: Primeiro, a utilização de alguns estudos retrospectivos, bem como estudos com amostras pequenas de pacientes. Segundo, os tipos de fixação bem como os métodos de avaliação dos resultados nos diferentes estudos foram diferentes e o tempo de seguimento variou de alguns meses a anos entre estudos. Terceiro, a evolução tecnológica ao longo dos últimos anos pode ter alterado o material cirúrgico usado, principalmente nos estudos com mais disparidade temporal, influenciando assim os resultados.

Não existe evidência que o tratamento cirúrgico seja superior ao tratamento conservador no tratamento de fraturas intra-articulares do calcâneo com desvio. O tratamento cirúrgico reduz o risco de artrose tardia mas está associado a um maior risco de complicações. Estes resultados vão contra o paradigma de que fraturas Sanders tipos II, III e IV devem ser tratadas de forma cirúrgica, estando o tratamento conservador restrito a fraturas Sanders tipo I. Não significa que todas as fraturas Sanders tipos II, III e IV devam ser tratadas de forma conservadora, até porque não existe evidência que o tratamento conservador seja superior, no entanto, os resultados servem para alertar que o tratamento conservador pode e deve ser uma opção em alguns grupos de doentes com este tipo de fraturas.

Comparativamente à redução aberta e fixação interna com uma abordagem lateral em L, a abordagem sino-társica apresenta menores complicações da ferida cirúrgica e tempo de espera pré-operatório, com resultados funcionais e radiológicos similares no tratamento de fraturas intra-articulares com desvio. Concluo portanto que, em fraturas Sanders tipos II, III e IV, escolhida a redução aberta e fixação interna como tratamento, a abordagem sino-társica

deve ser escolhida sempre que permita uma correta visualização da fratura por parte do cirurgião, em detrimento da abordagem lateral em L.

A osteossíntese percutânea minimamente invasiva apresenta menor tempo intra-operatório, permanência no hospital, dor pós-operatória e complicações da ferida cirúrgica, não havendo diferenças significativas nos resultados radiológicos quando comparada com o Gold Standard.

A abordagem sino-társica minimamente invasiva e a fixação percutânea apresentam resultados clínicos semelhantes no tratamento de fraturas Sanders tipo II. A fixação percutânea apresenta menor tempo entre a lesão e a operação, menor tempo intra-operatório e menos complicações da ferida cirúrgica. No entanto, a abordagem sino-társica permite uma melhor visualização e redução da superfície articular, especialmente para fraturas Sanders tipo III.

A artroscopia subtalar com fluoroscopia intraoperatória é mais útil em fraturas Sanders tipo II, com excelentes resultados funcionais e boa preservação do ângulo corrigido de Bohler. A abordagem percutânea evita ainda complicações associadas à redução aberta. No entanto, esse procedimento tem uma curva de aprendizado acentuada e a conversão para redução aberta deve ser considerada quando a redução percutânea falha.

Os resultados no tratamento de fraturas Sanders tipo IV são iguais com a utilização de artrodese subtalar primária com redução aberta e fixação interna ou apenas de redução aberta e fixação interna. O uso de artrodese subtalar primária pode prevenir a necessidade de futura fusão subatlar secundária e, assim, reduzir os custos e tempo laboral perdido.

As fraturas Sanders tipo III e Sanders tipo IV têm pior prognóstico em termos funcionais que as fraturas Sanders tipo II. Independentemente do tratamento escolhido,

fraturas Sanders tipo IV têm maior probabilidade de requerer artrodese subtalar secundária que as fraturas Sanders tipo II.

A grande heterogeneidade dos estudos incluídos nesta revisão tornou difícil tirar conclusões acerca de alguns resultados combinados. Mais estudos randomizados controlados de qualidade e com seguimentos a longo prazo são necessários para esclarecer alguns dos tópicos mais controversos, permitindo aos cirurgiões tomar uma decisão informada.

XIV. Bibliografia

1. Luo X, Li Q, He S. Operative versus nonoperative treatment for displaced intra-articular calcaneal fractures: a meta-analysis of randomized controlled trials. *J Foot Ankle Surg.* 2016;55:821–28.
2. Zwipp H, Rammelt S, Barthel S, et al. Fracture of the calcaneus. *Unfallchirurg.* 2005;108:737–47.
3. Buckley RE, Tough S. Displaced intra-articular calcaneal fractures. *J Am Acad Orthop Surg.* 2004;12:172–8.
4. Randle JA, KrederHJ, StephenD,Williams J, Jaglal S, Hu R: Should calcaneal fractures be treated surgically? A meta-analysis. *Clin Orthop Relat Res* 2000;377:217–227.
5. Thordarson DB, Krieger LE: Operative vs. nonoperative treatment of intra-articular fractures of the calcaneus: A prospective randomized trial. *Foot Ankle Int* 1996;17(1):2–9.
6. Jiang N, Lin QR, Diao XC, Wu L, Yu B, et al. Surgical versus nonsurgical treatment of displaced intra-articular calcaneal fracture: a meta-analysis of current evidence base. *Int Orthop.* 2012;36:1615–22.
7. Agren PH, Wretenberg P, Sayed-Noor AS: Operative versus nonoperative treatment of displaced intra-articular calcaneal fractures: A prospective, randomized, controlled multicenter trial. *J Bone Joint Surg Am* 2013;95(15):1351–1357.
8. Ibrahim T, Rowsell M, Rennie W, Brown AR, Taylor GJ, Gregg PJ: Displaced intra-articular calcaneal fractures: 15-year follow-up of a randomised controlled trial of conservative versus operative treatment. *Injury* 2007;38(7):848–855.
9. Basile A. Operative versus nonoperative treatment of displaced intra-articular calcaneal fractures in elderly patients. *J Foot Ankle Surg.* 2010;49:25–32.

10. Dorr MC, Backes M, Luitse JS, de Jong VM, Schepers T. Complications of Kirschner wire use in open reduction and internal fixation of calcaneal fractures. *J Foot Ankle Surg.* 2016;55:915–17.
11. Kline AJ, Anderson RB, Davis WH, Jones CP, Cohen BE, et al. Minimally invasive technique versus an extensile lateral approach for intra-articular calcaneal fractures. *Foot Ankle Int.* 2013;34:773–80.
12. Wu J, Zhou F, Yang L, Tan J. Percutaneous reduction and fixation with Kirschner wires versus open reduction internal fixation for the management of calcaneal fractures: a meta-analysis. *Sci Rep.* 2016;6:30480.
13. Maskill JD, Bohay DR, Anderson JG. Calcaneus fractures: a review article. *Foot Ankle Clin.* 2005;10:463–89.
14. Hsu AR, Anderson RB, Cohen BE. Advances in surgical management of intraarticular calcaneus fractures. *J Am Acad Orthop Surg.* 2015;23:399–407.
15. Lamichhane A, Mahara D. Management of intra-articular fracture of calcaneus by combined percutaneous and minimal internal fixation. *J Nepal Health Res Council.* 2013;11:70–5.
16. Xia S, Wang X, Lu Y, Wang H, Wu Z, Wang Z. A minimally invasive sinus tarsi approach with percutaneous plate and screw fixation for intra-articular calcaneal fractures. *Int J Surg.* 2013;11:1087–91.
17. Yeo JH, Cho HJ, Lee KB. Comparison of two surgical approaches for displaced intra-articular calcaneal fractures: sinus tarsi versus extensile lateral approach. *BMC Musculoskelet Disord.* 2015;16:63.
18. Pastides PS, Milnes L, Rosenfeld PF. Percutaneous arthroscopic calcaneal osteosynthesis: a minimally invasive technique for displaced intra-articular calcaneal fractures. *J Foot Ankle Surg.* 2015;54:798–804.

19. Utukuri MM, Knowles D, Smith KL, et al. The value of the axial view in assessing calcaneal fractures. *Injury* 2000;31(5):325–6.
20. Gotha HE, Zide JR. Current controversies in management of calcaneus fractures. *Orthop Clin.* 2017;48:91–103.
21. Sanders R. Intra-articular fractures of the calcaneus: present state of the art. *J Orthop Trauma.* 1992;6:252–65.
22. Rubino R, Valderrabano V, Sutter PM, Regazzoni P. Prognostic value of four classifications of calcaneal fractures. *Foot Ankle Int.* 2009;30:229–38.
23. Rammelt S, Zwipp H, Schneiders W, Durr C. Severity of injury predicts subsequent function in surgically treated displaced intraarticular calcaneal fractures. *Clin Orthop Relat Res.* 2013;471:2885–98.
24. Rammelt S, Heineck J, Barthel S, Zwipp H. Percutaneous fixation of intraarticular calcaneus fractures. *Technol Foot Ankle Surg* 2009;8:70–6.
25. Schepers T, van Lieshout EMM, van Ginhoven TM, Heetveld MJ, Patka P. Current concepts in the treatment of intra-articular calcaneal fractures: results of a nationwide survey. *Int Ortho* 2008;32(5):711–5.
26. Veltman ES, Doornberg JN, Stufkens SAS, Luitse JSK, van den Bekerom MPJ. Long-term outcomes of 1730 calcaneal fractures: systematic review of the literature. *J Foot Ankle Surg* 2013;52:486–90.
27. Griffin D, Parsons N, Shaw E, Kulikov Y, Hutchinson C, Thorogood M, et al. Operative versus non-operative treatment for closed, displaced, intra-articular fractures of the calcaneus: randomised controlled trial. *BMJ* 2014;349:g4483.
28. Al-Mudhaffar M. Wound complications following operative fixation of calcaneal fractures. *Injury* 2009;31:461–4.

29. Burdeaux BD. The medial approach for calcaneal fractures. *Clin Ortho Relat Res* 1993;290:96–107.
30. Stephenson JR. Surgical treatment of displaced intra-articular fractures of the calcaneus: a combined lateral and medial approach. *Clin Ortho Relat Res* 1993;290:68–75.
31. Kilkuchi C, Charlton TP, Thordarson DB. Limited sinus tarsi approach for intraarticular calcaneus fractures. *Foot Ankle Int* 2013;34(12):1689–94.
32. Carr JB. Surgical treatment of intra-articular calcaneal fractures: a review of small incision approaches. *J Ortho Trauma* 2005;19:109–17.
33. Gavlik JM, Rammelt S, Zwipp H. Percutaneous, arthroscopically-assisted osteosynthesis of calcaneus fractures. *Arch Orthop Trauma Surg* 2002;122(8):424–8.
34. Schuberth JM, Cobb MD, Talarico RH. Minimally invasive arthroscopically-assisted reduction with percutaneous fixation in the management of intraarticular calcaneal fractures: a review of 24 cases. *J Foot Ankle Surg* 2009;48(3):315–22.
35. Arastu M, Sheehan B, Buckley R. Minimally invasive reduction and fixation of displaced calcaneal fractures: surgical technique and radiographic analysis. *Int Orthop* 2014;38(3):539–45.
36. Csiy M, Buckley R, Tough S, Leighton R, Smith J, McCormack R, et al. Displaced intra-articular calcaneal fractures: variables predicting late subtalar fusion. *J Ortho Trauma* 2003;17:106–12.
37. Buckley R, Leighton R, Sanders D, Poon J, Coles CP, Stephen D, et al. Open reduction and internal fixation compared with ORIF and primary subtalararthrodesis for the treatment of sanders type IV calcaneal fractures: a randomized, multicenter trial. *J Orthop Trauma* 2014;28(10):577–83.

38. Buckley R, Tough S, McCormack R, Pate G, Leighton R, Petrie D, et al. Operative compared with nonoperative treatment of displaced intra-articular calcaneal fractures: a prospective randomized controlled multicenter trial. *J Bone Joint Surg Am* 2002;84A:1733–44.
39. Kline AJ, Anderson RB, Davis WH, Jones CP, Cohen BE: Minimally invasive technique versus an extensile lateral approach for intra-articular calcaneal fractures. *Foot Ankle Int* 2013;34(6):773–780.
40. Xia S, Lu Y, Wang H, Wu Z, Wang Z: Open reduction and internal fixation with conventional plate via L-shaped lateral approach versus internal fixation with percutaneous plate via a sinus tarsi approach for calcaneal fractures: A randomized controlled trial. *Int J Surg* 2014;12(5):475–480.
41. Li L, Guo Y, wang H, Sang Q, Zhang J, Liu Z, Sun T: Less wound complications of a sinus tarsi approach compared to an extender lateral approach for the treatment of displaced intraarticular calcaneal fracture. *Medicine* 2016;95:36(e4628).
42. Zhou H, Yu T, Ren H, Li B, Chen K, Zhao Y, Yang Y: Clinical comparison of extensile lateral approach and sinus tarsi approach combined with medial distraction technique for intra-articular calcaneal fractures. *Ortrhopaedic Surgery* 2017;9:77–85.
43. Ebraheim NA, Elgafy H, Sabry FF, Freih M, Abou-Chakra IS: Sinus tarsi approach with trans-articular fixation for displaced intraarticular fractures of the calcaneus. *Foot Ankle Int* 2000;21(2):105–113.
44. Stulik J, Stehlik J, Rysavy M, Wozniak A: Minimally-invasive treatment of intraarticular fractures of the calcaneum. *J Bone Joint Surg Br* 2006;88(12):1634-1641.
45. de Vroome SW, van der Linden FM: Cohort study on the percutaneous treatment of displaced intra-articular fractures of the calcaneus. *Foot Ankle Int* 2014;35(2):156–162.

46. Feng Y, Shui X, Wang J, Cai L, Yu Y, Ying X, Kong J, Hong J: Comparison of percutaneous cannulated screw fixation and calcium sulfate cement grafting versus minimally invasive sinus tarsi approach and plate fixation for displaced intra-articular calcaneal fractures: a prospective randomized controlled trial. *BMC Musculoskeletal Disorders* 2016;17:288.
47. Jin C, Weng D, Yang W, He W, Liang W, Qian Y: Minimally invasive percutaneous osteosynthesis versus ORIF for Sanders type II and III calcaneal fractures: a prospective randomized intervention trial. *Journal of Orthopaedic Surgery and Research* 2017;12:10.
48. Lu B, Liu P, Wang Y, Yuan J, Tang X, Wei D, Zhang B, Hu Y: Minimally invasive manipulative reduction with poking k-wire fixation in the treatment of various types of calcaneal fractures. *European Review for Medical and Pharmacological Sciences* 2015;19:4220–4226.
49. Woon CY, Chong KW, Yeo W, Eng-Meng Yeo N, Wong MK: Subtalar arthroscopy and fluoroscopy in percutaneous fixation of intra-articular calcaneal fractures: The best of both worlds. *J Trauma* 2011;71(4):917–925.
50. Rammelt S, Amlang M, Barthel S, Gavlik JM, Zwipp H: Percutaneous treatment of less severe intra-articular calcaneal fractures. *Clin Orthop Relat Res* 2010;468(4):983–990.