

**Título:** Tumores do Testículo: Implicações na fertilidade masculina

**Autor:** Laura Duarte Deprez

**Afiliação:** Faculdade de Medicina da Universidade de Coimbra

**Endereço:** [deprezlaura@gmail.com](mailto:deprezlaura@gmail.com)

## Índice

Resumo	4
Abstract	6
Lista de abreviaturas	8
Introdução	9
○ Objectivos	10
○ Material e Métodos	10
I – TUMORES DO TESTÍCULO E INFERTILIDADE	11
○ Epidemiologia	11
○ Etiologia	11
○ Classificação Patológica	13
○ Diagnóstico	15
○ Marcadores Tumorais	16
○ Estadiamento	17
○ Tratamento e Seguimento	19
○ Infertilidade	23
○ Carcinoma <i>in situ</i>	26
II – SÍNDROME DE DISGENESIA TESTICULAR	27
III – FERTILIDADE AQUANDO DO DIAGNÓSTICO DA DOENÇA	28
IV – CONSEQUÊNCIAS DO TRATAMENTO NA FERTILIDADE	33
○ Quimioterapia	33
○ Radioterapia	34
○ Disfunção Ejaculatória	36

V – CRIOPRESERVAÇÃO DE ESPERMA	36
Discussão e Conclusão	38
Referências	39

## **Resumo**

**Introdução:** Apesar de representar apenas um a dois por cento de todos os tumores do homem, o tumor testicular é a neoplasia maligna mais frequente em homens caucasianos entre os quinze e os trinta e quatro anos e a sua incidência está a aumentar.

Estudos recentes demonstraram uma forte relação entre a infertilidade e o aumento do risco de tumor testicular. Homens inférteis com alterações na análise espermática apresentam uma maior incidência de tumor testicular, em comparação com a população em geral.

**Objectivos:** Revisão do conhecimento científico actual sobre a relação entre tumores do testículo e infertilidade masculina.

**Desenvolvimento:** Nas últimas décadas, a saúde reprodutiva masculina piorou nos países Ocidentais. A qualidade espermática diminuiu e o número de homens inférteis aumentou. Alguns distúrbios reprodutivos masculinos, tais como criptorquidia, hipospádias, infertilidade e tumor testicular podem ser sintomas de uma doença subjacente comum, a síndrome de disgenesia testicular que pode ser provocada por factores genéticos, ambientais ou combinação de ambos. Agentes alcalinizantes, incluindo a cisplatina, são largamente utilizados nos tumores testiculares e apresentam risco de azoospermia. A radioterapia afecta negativamente a espermatogénese tanto de forma transitória como permanente por indução directa de dano no ADN. Procedimentos cirúrgicos como a linfadenectomia retroperitoneal podem causar infertilidade, consequência da disfunção ejaculatória devido a danos nos plexos pélvicos.

**Conclusão:** Há informação credível que apoia a relação entre os tumores do testículo e a infertilidade masculina. Por um lado, a infertilidade representa um factor de risco de tumor testicular. Por outro lado, as opções de tratamento: cirurgia, quimioterapia e radioterapia têm um efeito deletério na função reprodução masculina, podendo provocar infertilidade masculina.

**Palavras-chave:** *tumor testicular, infertilidade masculina, síndrome de disgenesia testicular, esperma, tratamento, sobreviventes.*

## **Abstract**

**Introduction:** Although it represents only one to two per cent of all tumours in men, testicular cancer is the most common malignant tumor in Caucasian men between fifteen and thirty-four years old and its incidence is increasing through the world.

Recent studies show a strong relation between infertility and an increased risk of testicular cancer. Infertile men with abnormal semen analyses have a greater incidence of testicular cancer, compared to the general population.

**Objectives:** To review the existing scientific knowledge on the relationship between testicular cancer and male infertility.

**Development:** In the last decades, male reproductive health has declined in Western countries. Semen quality has decreased and the number of infertile males has increased. Some male reproductive disorders, such as cryptorchidism, hypospadias, infertility and testicular cancer may be symptoms of an underlying common disease, the testicular dysgenesis syndrome, which may be caused by genetic factors, environmental or combination of both. Alkylating agents including cisplatin are widely used for testicular cancer and have risk of azoospermia. Radiation therapy negatively affects spermatogenesis, either transiently or permanently by direct induction of DNA damage. Surgical procedures such as retroperitoneal lymph node dissection can cause infertility as a result of ejaculatory dysfunction due to damage of the pelvic plexus.

**Conclusion:** There is credible information to support the relationship between the tumors of the testis and male infertility. On the one hand, infertility represents a risk of testicular cancer. On the other hand, treatment options including surgery, chemotherapy and radiation therapy have a deleterious effect on male reproductive function and may cause male infertility.

**Key-words:** *testicular cancer, male infertility, testicular dysgenesis syndrome, sperm, treatment, survivors.*

## **Lista de abreviaturas**

$\alpha$ FP –  $\alpha$  Feto-proteína

$\beta$ -hCG – Sub-unidade  $\beta$  da gonadotrofina coriônica humana

BEP – Bleomicina, etoposido e cisplatina

CIS – Carcinoma *in situ*

EP - Etoposido e cisplatina

FSH - Hormona folículo-estimulante

ICSI - Intracytoplasmatic sperm injection

IGCCCG - International Germ Cell Cancer Collaborative Group

LDH - Lactato desidrogenase

LH - Hormona luteinizante

MT – Microlitíase testicular

OMS – Organização Mundial de Saúde

SDT – Síndrome de disgenesia testicular

TCG – Tumor de células germinativas

TESE - Testicular sperm extraction

Tin – Neoplasia intra-epitelial testicular

TNM – Tumor node metastasis

TT – Tumor testicular

UICC- International Union Against Cancer



## **Tumores do Testículo: Implicações na fertilidade masculina**

### **Introdução**

Apesar de representarem apenas 1 a 2% dos tumores diagnosticados no sexo masculino, os tumores do testículo constituem a neoplasia maligna mais comum em homens entre os 15 e os 34 anos. Apresentam uma incidência crescente na raça Caucasiana e é nos países nórdicos que a incidência é máxima (1).

Relativamente ao tipo histológico, 95% são classificados como tumores de células germinativas, sendo a percentagem de seminomas e de tumores não seminomatosos aproximadamente igual (1).

A crescente incidência de tumores do testículo acompanhada de um declínio da qualidade espermática fez levantar a hipótese da síndrome de disgenesia testicular, segundo a qual a criptorquidia, hipospádias, infertilidade e tumor testicular constituem sintomas de uma entidade subjacente comum (2).

Sabe-se que a fertilidade dos doentes com tumores do testículo pode estar reduzida antes do início do tratamento e acredita-se que os tumores do testículo tenham um impacto negativo directo na espermatogénese (3).

A introdução de cisplatina nos protocolos de quimioterapia permitiu aumentar significativamente a sobrevivência dos doentes nas últimas décadas. Ainda que o prognóstico seja favorável, a infertilidade continua a ser uma complicação comum e que bastante preocupa os doentes que se encontram no auge da idade reprodutiva.

É na procura da relação entre tumores do testículo e infertilidade masculina que se insere este artigo de revisão.

## **Objectivos**

Pretendemos com este trabalho fazer uma revisão do conhecimento científico actual sobre a relação entre tumores do testículo e infertilidade masculina.

## **Material e Métodos**

A pesquisa na literatura foi realizada entre Março de 2012 e 9 Março de 2013. A base de dados utilizada na pesquisa foi a PubMed Central.

As palavras-chave usadas foram: *testicular cancer, male infertility, testicular dysgenesis syndrome, sperm, treatment, survivors*.

## **I – TUMORES DO TESTÍCULO E INFERTILIDADE**

### **Epidemiologia**

Apesar de constituírem apenas 1 a 2 % de todos os tumores que afectam os homens, os tumores do testículo são a patologia maligna mais comum nos homens entre os 15 e os 34 (1) anos e cuja incidência mundial duplicou nos últimos 40 anos (4).

Correspondem a cerca de 5% dos tumores urológicos, com 3 a 10 novos casos por ano por cada 100.000 homens no Ocidente (5).

A prevalência é maior nos países do norte da Europa, com incidências de 9.6 e 9.2 casos por 100.000 homens na Noruega e Dinamarca, respectivamente; intermédia nos EUA e baixa em África e na Ásia com incidências inferiores a 1 caso por 100.000 homens (6). Nos EUA, a incidência de TCG é cinco vezes maior nos caucasianos do que nos afro-americanos (7).

Constituem a neoplasia sólida com maiores probabilidades de cura. A taxa de sobrevivência aos 10 anos é de 95% (8).

Enquanto que os tumores não seminomatosos apresentam o pico de incidência na terceira década de vida, os seminomas apresentam na quarta década de vida (9).

Apenas 1 a 2% dos tumores são bilaterais aquando do diagnóstico (5).

Doentes com antecedentes pessoais de carcinoma testicular apresentam um risco de aproximadamente 5% de desenvolver um tumor metácrono contralateral (10).

### **Etiologia**

Possíveis factores de risco para o desenvolvimento de tumores testiculares são:

1) Criptorquidia – estima-se que a criptorquidia esteja associada a um risco relativo aumentado de tumor testicular de 4,8 vezes para o testículo ipsilateral (11). Estudos referem que o desenvolvimento de células germinativas está comprometido no testículo mal descido, após o primeiro ano de vida, contribuindo para um estado de subfertilidade e desenvolvimento de carcinoma *in situ*, predispondo o indivíduo ao risco de neoplasia. O mecanismo pelo qual a criptorquidia contribui para o desenvolvimento de malignidade encontra-se ainda pouco claro. No entanto, acredita-se que a criptorquidia e o tumor testicular tenham uma causa comum *in útero* e ainda que a localização anômala do testículo exponha-o a factores ambientais adversos que promovam o desenvolvimento de neoplasia (1). A orquidopexia apesar de não prevenir a carcinogênese, permite uma maior vigilância testicular.

2) Síndrome de Klinefelter (5).

3) História familiar de tumor do testículo em familiares de 1º grau – filhos e irmãos de doentes com tumores do testículo apresentam, respectivamente, um risco de 4 e 8 vezes de desenvolver a mesma patologia (1).

4) Presença de tumor contralateral ou neoplasia testicular intra-epitelial (5).

5) Infertilidade – acredita-se que os homens inférteis sejam três vezes mais susceptíveis de desenvolver tumor testicular, comparativamente com aqueles sem problemas de fertilidade (12).

6) Microlitíase testicular – a microlitíase testicular tem sido associada ao desenvolvimento de tumores testiculares de células germinativas e à sua lesão precursora, carcinoma *in situ*, em adultos e adolescentes (13). Apesar da incidência de microcalcificação na população em geral ser rara, esta aumenta com a idade. Acredita-se que a incidência em homens jovens saudáveis seja de 1,5 a 5,6% na América do Norte e na Europa, estima-se que a prevalência de MT em populações subférteis seja de 0,8 a 20,0% (14) e em homens com TCG seja de 6-46% (15).

A estatura elevada também foi associada a tumores de células germinativas, no entanto, são necessárias mais informações (5).

Estão descritas alterações genéticas em doentes com tumores do testículo. Um marcador genético específico, o isocromossoma do braço curto do cromossoma 12 – i (12p), foi descrito em todos os tipos histológicos de tumores de células germinativas. As neoplasias de células germinativas intratubulares ou neoplasias testiculares intra-epiteliais (Tin) apresentam as mesmas alterações cromossômicas e as alterações no locus p53 foram identificadas em 66% dos casos de Tin testicular. Uma desregulação no programa pluripotencial de células germinativas fetais provavelmente é o mecanismo responsável pelo desenvolvimento de Tin ou de neoplasia de células germinativas (5).

### **Classificação Patológica**

Segundo a versão modificada da OMS de 2004, a classificação patológica dos tumores do testículo é a seguinte (5).

#### **1. Tumores de células germinativas**

- Neoplasia intratubular de células germinativas;
- Seminoma;
- Seminoma espermatocítico;
- Carcinoma embrionário;
- Tumor do saco vitelino;
- Coriocarcinoma;
- Teratoma (maduro, imaturo, com componente maligno);

- Tumores com mais do que um tipo histológico (especificar a percentagem dos componentes individuais).

## **2. Tumores do estroma gonadal/do cordão**

- Tumor das células de Leydig;
- Tumor maligno das células de Leydig;
- Tumor das células de Sertoli (variante rica em lípidos, esclerosante, calcificação de células grandes);
- Tumor maligno das células de Sertoli;
- Tumor de células da granulosa (tipo adulto e juvenil);
- Tecoma/fibroma;
- Outros tumores do estroma gonadal/do cordão sexual (não completamente diferenciados ou mistos);
- Tumores contendo células germinativas e do estroma gonadal/do cordão sexual (gonadoblastoma).

## **3. Tumores estromais mistos não específicos**

- Tumores epiteliais do ovário;
- Tumores dos tubos colectores e da *rete testis*;
- Tumores (benignos e malignos) de estroma não específico.

Apesar dos tumores do estroma testicular serem raros, os tumores de células de Leydig e de células Sertoli têm relevância clínica.

Os tumores de células de Leydig constituem cerca de 1 a 3% dos tumores testiculares no adulto e aproximadamente 3% dos tumores testiculares nas crianças. Apenas cerca de 10%

são malignos, geralmente são de grandes dimensões (> 5cm), apresentam atipia citológica e aneuploidia do ADN, actividade mitótica aumentada, necrose, margens infiltrativas com invasão vascular e extensão além do parênquima testicular.

Os tumores das células de Sertoli são ainda mais raros que os tumores das células de Leydig e podem apresentar características de malignidade em 10 a 22% dos casos (5).

## **Diagnóstico**

Os tumores do testículo habitualmente surgem como uma massa indolor unilateral no escroto ou uma descoberta ocasional de uma massa intra-escrotal. Em cerca de 20% dos casos, o primeiro sintoma é dor escrotal e aproximadamente 27% dos doentes com TT irão apresentar queixas de dor local (9).

Ocasionalmente, um traumatismo testicular poderá revelar a presença de uma massa testicular. A ginecomastia está presente em 7% dos casos e é mais prevalente nos tumores não seminomatosos, dores dorsais e nos flancos encontram-se em cerca de 11% dos casos e em 10% dos casos o tumor testicular pode simular uma orquiepididimite que poderá atrasar o diagnóstico (5).

O exame físico fornece características da massa e deve ser sempre realizado em conjunto com uma palpação abdominal, palpação das cadeias ganglionares supraclaviculares e do pescoço, a fim de tentar encontrar possíveis disseminações da doença à distância. O exame torácico poderá excluir ginecomastia ou o envolvimento do aparelho respiratório.

A ecografia escrotal confirma a presença de uma massa testicular e permite explorar o testículo contralateral. A sua sensibilidade na detecção de um tumor testicular é quase de 100% e determina se a massa é intra ou extra-testicular. Apresentam indicação para a realização de ecografia escrotal todos os homens jovens que não apresentem massa palpável

testicular mas que apresentam massas retroperitoneais ou visceral ou elevação dos níveis séricos da hormona gonadotrofina coriónica ou  $\alpha$ FP ou ainda, problemas de fertilidade.

Na avaliação de gânglios linfáticos retroperitoneais e mediastínicos, a tomografia computadorizada é o exame complementar de diagnóstico de eleição (9).

Os seminomas geralmente têm uma apresentação mais indolente. Já os tumores não seminomatosos, apresentam frequentemente elementos celulares que produzem biomarcadores, nomeadamente a  $\alpha$ FP e a  $\beta$ -hCG que facilitam um diagnóstico precoce. Simultaneamente, os tumores não seminomatosos têm uma elevada predilecção para disseminação metastática retroperitoneal, o que provoca uma sintomatologia mais precoce. Acredita-se que 65% a 85% de todos os seminomas encontram-se clinicamente confinados ao testículo e raramente produzem marcadores bioquímicos mensuráveis (16). Aquando do diagnóstico, aproximadamente 75% a 80% dos seminomas e 55% dos não seminomas encontram-se no estágio I (9).

### **Marcadores Tumorais**

Os tumores de células germinativas produzem marcadores tumorais que permitem identificar tumores pequenos não diagnosticáveis por imagiologia e constituem factores de prognóstico, pelo que deverão ser avaliados antes da orquidectomia. O doseamento dos marcadores  $\alpha$ FP;  $\beta$ -hCG e LDH é mandatório. Em 51% dos casos de TCG, verifica-se um aumento destes marcadores. A presença de marcadores persistentemente elevados após a orquidectomia reflecte doença disseminada. No entanto, valores normais de marcadores após orquidectomia não excluem a presença de metástases tumorais. O doseamento da fosfatase alcalina placentar é opcional (9).



- $\alpha$ FP: apresenta uma semi-vida média de 5 a 7 dias (9). Não é produzida pelo seminoma puro nem pelo coriocarcinoma puro mas pode ser produzida pelo carcinoma embrionário, pelo teratocarcinoma, tumor do saco vitelino e tumores mistos. A elevação da  $\alpha$ FP ocorre em cerca de 50 a 70% dos doentes com tumores não-seminomatosos de células germinativas (5).
- $\beta$ -hCG: apresenta uma semi-vida média de 2 a 3 dias (9). Até 30% dos seminomas poderão apresentar uma elevação da  $\beta$ -hCG durante o curso da doença. Nos tumores não-seminomatosos de células germinativas, a elevação da  $\beta$ -hCG ocorrem em cerca de 40% a 60% dos casos (5).

Os tumores não-seminomatosos, em 90% dos casos produzem  $\alpha$ FP e/ou  $\beta$ -hCG.

- LDH: trata-se de um marcador de lise celular e é pouco específico. A sua concentração é proporcional ao volume tumoral.
- Fosfatase alcalina placentar: apesar da reduzida utilidade, poderá ter interesse na monitorização de seminomas puros (5).

## **Estadiamento**

O sistema de estadiamento recomendado é a classificação TNM (UICC- International Union Against Cancer, 2009). Inclui a avaliação anatómica da extensão da doença; determinação dos marcadores tumorais serológicos, incluindo a quantificação de  $\beta$ -hCG,  $\alpha$ FP e LDH após orquidectomia; determinação da invasão ganglionar e tamanho dos nódulos linfáticos.

<b>pT: Tumor primário</b>	
pTx	Tumor primário, não pode ser avaliado
pT0	Sem evidência de tumor primário
pTIs	Neoplasia intratubular de células germinativas (Carcinoma <i>in situ</i> )
pT1	Tumor limitado ao testículo e epidídimo sem invasão vascular ou linfática. Pode invadir a túnica albugínea mas não a túnica vaginal
pT2	Tumor limitado ao testículo e epidídimo com invasão vascular ou linfática ou tumor estendendo-se através da túnica albugínea, com envolvimento da túnica vaginal
pT3	Tumor invade cordão espermático; com ou sem invasão vascular ou linfática
pT4	Tumor invade o escroto; com ou sem invasão vascular ou linfática
<b>N: Gânglios linfáticos regionais clínicos</b>	
Nx	Gânglios linfáticos regionais não podem ser avaliados
N0	Sem metástases nos gânglios linfáticos regionais
N1	Metástases num gânglio $\leq 2$ cm ou múltiplos gânglios linfáticos $\leq 2$ cm
N2	Metástases num gânglio $> 2$ cm e $\leq 5$ cm ou múltiplos gânglios linfáticos $> 2$ cm e $\leq 5$ cm
N3	Metástase ganglionar $>5$ cm
<b>pN: Patológico</b>	
pNx	Gânglios linfáticos regionais não podem ser avaliados
pN0	Sem metástases nos gânglios linfáticos regionais
pN1	Metástases num gânglio $\leq 2$ cm e 5 $\leq$ gânglios positivos, nenhum deles $> 2$ cm
pN2	Metástases num gânglio $> 2$ cm e $\leq 5$ cm ou gânglios positivos, nenhum deles $> 5$ cm ou evidência de extensão extraganglionar do tumor

pN3	Metástase ganglionar > 5cm		
<b>M: Metástases à distância</b>			
Mx	Metástases à distância não podem ser avaliadas		
M0	Sem metástases à distância		
M1	Metástases à distância		
M1a	Gânglios linfáticos não regionais ou no pulmão		
M1b	Outros locais		
<b>S: Marcadores tumorais</b>			
Sx	Marcadores tumorais não disponíveis ou não realizados		
S0	Marcadores tumorais dentro dos valores normais		
	LDH (U/l)	$\beta$ -hCG (mIU/ml)	$\alpha$ FP (ng/ml)
S1	<1,5 x N	<5.000	<1.000
S2	1,5 – 10 x N	5000 – 50.000	1000 – 10.000
S3	>10 x N	>50.000	>10.000

*N= limite superior do intervalo normal*

**Tabela 1** – Classificação TNM para tumores do testículo (2009) (5).

### **Tratamento e Seguimento**

Todos os doentes com uma massa testicular suspeita devem ser sujeitos a uma exploração inguinal com exteriorização do testículo dentro das suas túnica. Na presença de tumor maligno, o doente é submetido a uma orquidectomia com divisão do cordão espermático a nível do anel inguinal interno. A peça é enviada para estudo histopatológico e em função do estadiamento, são dirigidas as terapêuticas subsequentes.

Em alguns casos especiais, tais como: tumores testiculares síncronos bilaterais, tumores metacrónicos contralaterais ou tumores únicos com níveis pré-operatórios normais de testosterona, poder-se-à recorrer à cirurgia conservadora de órgão quando o volume do tumor é inferior a 30% do volume total testicular e as regras cirúrgicas sejam respeitadas. Nesses casos, a incidência de Tin associado é elevada (até 82%) e os doentes devem ser submetidos a radioterapia adjuvante (16-20 Gy) (5).

## **Terapêutica adjuvante**

### **Estádio I - doença confinada ao testículo**

- Seminoma

Apesar do recurso a avançados métodos de estadiamento, cerca de 15 a 20% dos doentes com seminoma no estágio I apresentam doença metastática sub-clínica, geralmente no retroperitoneu e irão recidivar após orquidectomia isolada.

A abordagem destas neoplasias engloba:

- Vigilância

Está indicada quando o doente não apresenta factores de mau prognóstico e adere ao plano de seguimento. Nos doentes de baixo risco com tumores inferiores a 4 cm e sem invasão da rede testicular, a recidiva sob vigilância é baixa, cerca de 6%.

Com esta abordagem, consegue-se atingir uma taxa de sobrevida de 97 a 100% para seminomas no estágio I.

Nos casos de recidiva tumoral, poder-se-à recorrer à radio ou quimioterapia.

- Radioterapia adjuvante

Os seminomas são extremamente radiosensíveis. Assim, a radioterapia adjuvante aos campos para-aórticos com ou sem gânglios ilíacos ipsilaterais com doses moderadas de 20 a 24 Gy, permite reduzir as recidivas a 1 a 3 %, quase todas fora do campo irradiado, nos gânglios linfáticos supra-diafragmáticos e no pulmão.

- Quimioterapia adjuvante

A terapia adjuvante com um ciclo de carboplatina constitui uma alternativa à radioterapia ou à vigilância. Dois ciclos de carboplatina adjuvante mostraram benefícios na redução da taxa de recidiva para valores de 1 a 3%. No entanto, são necessários mais estudos a longo prazo.

- Linfadenectomia retroperitoneal

Esta opção não é recomendada em seminomas no estágio I (5).

- Tumor não seminomatoso

Até 30% dos doentes apresentam metástases sub-clínicas que poderão recidivar se apenas for aplicada vigilância após orquidectomia. Em 60% dos casos, as recidivas são retroperitoneais e em cerca de 35% dos doentes, os valores séricos de marcadores tumorais encontram-se normais, aquando da recidiva.

Nos doentes de baixo risco pT1, sem invasão vascular, a vigilância apenas é aplicada nos doentes que cumpram o protocolo. No resto dos casos, recorre-se a dois ciclos de quimioterapia com bleomicina, etoposido e cisplatina (BEP) ou, linfadenectomia retroperitoneal. Acredita-se que dois ciclos de quimioterapia adjuvante baseada em cisplatina não apresentam efeitos adversos na fertilidade e na actividade sexual dos doentes. Contudo, os efeitos a longo prazo (ao fim de mais de 20 anos) continuam desconhecidos.

Nos doentes de alto risco (pT2, pT3 e pT4) estão recomendados 2 ciclos de quimioterapia com bleomicina, etoposido e cisplatina (BEP) (5).

### **Estádio II A/B – metástases retroperitoneais de baixo volume**

- Seminoma

A opção de tratamento *gold standart* para estes doentes é a radioterapia com doses de 30 Gy e 36 Gy para os estádio IIA e IIB respectivamente, aplicada aos campos para-aórticos, com extensão para os gânglios ilíacos ipsilaterais. No estádio IIB, o campo irradiado inclui os gânglios linfáticos metastizados com uma margem de segurança de 1 a 1,5 cm.

A taxa de sobrevida livre de recidiva é de 92 e 90% respectivamente para o estádio IIA e IIB (5).

- Tumor não seminomatoso

O tratamento padrão nestes doentes é quimioterapia inicial com três ciclos de bleomicina, etoposido e cisplatina (BEP). A única exceção recai nos tumores não seminomatosos no estádio II que não apresentam elevação dos marcadores tumorais, nos quais é aplicado linfadenectomia retroperitoneal ou vigilância para esclarecimento do estádio da doença (5).

### **Doença metastática avançada**

Nestes casos, o tratamento primário recomendado consiste em três ou quatro ciclos de quimioterapia com BEP, dependendo da classificação de risco de IGCCCG.

Nos doentes com bom prognóstico, o tratamento padrão consiste em três ciclos de BEP. No caso de a bleomicina estar contra-indicada, aplica-se quatro ciclos de EP.

Doentes de prognóstico intermédio apresentam uma taxa de sobrevida ao fim de 5 anos de 80% e o tratamento consiste em quatro ciclos de BEP.

Doentes de pior prognóstico apresentam uma sobrevida livre de doença aos 5 anos de 45 a 50%. O tratamento preconizado nestes casos é quatro ciclos de BEP.

Após a conclusão destes tratamentos, os doentes devem ser seguidos e avaliados clinicamente de forma periódica, com especial atenção para as cadeias ganglionares. Devem ser doseados os marcadores tumorais, a fim de avaliar as respostas terapêuticas e detectar possíveis recidivas. Nos casos em que os marcadores tumorais persistem elevados após o tratamento está recomendada a quimioterapia de salvação (5).

## **Infertilidade**

Segundo a Organização Mundial de Saúde, a infertilidade é “a incapacidade de um casal, com vida sexual activa e sem uso de métodos contraceptivos, obter uma gravidez espontânea em um ano” (15).

Na abordagem da infertilidade masculina é necessário recorrer a alguns exames complementares.

- Avaliação seminal

O primeiro exame a solicitar é o espermograma. Os valores mínimos de referência são os da tabela abaixo (tabela 2).

<b>Parâmetro</b>	<b>Limite inferior de referência (IC 95%)</b>
Volume do sémen (ml)	1.5 (1.4-1.7)
Número total de espermatozóides ( $10^6$ por ejaculado)	39 (33-46)
Concentração espermática ( $10^6$ por ml)	15 (12-16)
Motilidade total (progressiva + não progressiva, %)	40 (38-42)
Motilidade progressiva (%)	32 (31-34)
Vitalidade (espermatozóides vivos, %)	58 (55-63)
Morfologia (formas normais, %)	4 (3.0-4.0)
<b>Outros limiares de consenso</b>	
pH	>7.2
Leucócitos peroxidase-positivos ( $10^6$ por ml)	<1.0
MAR teste (espermatozóides móveis com partículas ligadas, %)	<50
Teste de imunoesferas (espermatozóides móveis ligados a grânulos, %)	<50
Zinco seminal ( $\mu\text{mol}$ /ejaculado)	$\geq 2.4$
Frutose seminal ( $\mu\text{mol}$ /ejaculado)	$\geq 13$
Glicosidase neutra seminal (mU/ejaculado)	$\geq 20$

MAR = *Mixed antiglobulin reaction*

**Tabela 2** – Limites inferiores de referência da análise espermática (intervalo de confiança de 95%) (15)

Considera-se oligozoospermia quando o doente apresenta menos de 15 milhões de espermatozóides por ml; astenozoospermia quando apresenta menos de 32% de



espermatozóides móveis e teratozoospermia quando apresenta menos de 4% de formas normais. Muitas vezes, as três situações ocorrem simultaneamente definindo a síndrome teratoastenoooligozoospermica (síndrome TAO) (15).

- Avaliação hormonal

O estudo hormonal inclui a determinação da FSH (hormona folículo-estimulante), LH (hormona luteinizante) e testosterona total sérica. Os níveis de FSH geralmente correlacionam-se com o número de espermatogónias. Assim, na diminuição ou ausência de espermatogónias, os valores séricos de FSH encontram-se elevados.

No hipogonadismo hipergonadotrófico, os níveis de FSH e LH geralmente encontram-se elevados. Trata-se de uma situação comum decorrente da insuficiência testicular primária. Possíveis causas congénitas são: Síndrome de Klinefelter, anorquia, criptorquidia, disgenesia testicular, microdelecções no cromossoma Y. Causas adquiridas incluem: torção testicular, tumor testicular, doenças sistémicas e terapia citotóxica.

No hipogonadismo hipogonadotrófico, os valores de FSH e LH encontram-se diminuídos. Trata-se de uma situação rara e pode decorrer de anomalias congénitas (hipogonadismo hipogonadotrófico isolado (HHI); síndrome de Kallmann; síndrome de Prader-Willi), anomalias adquiridas do hipotálamo e hipófise, esteróides anabolizantes, obesidade e radioterapia (15).

- Avaliação genética

Alterações cromossómicas, tanto numéricas (ex. trissomia) como estruturais (inversão, translocação) estão presentes em 5,8% dos homens inférteis. A Síndrome de Klinefelter constitui a anomalia genética mais comum, caracterizada por hipogonadismo hipergonadotrófico. Microdelecções do cromossoma Y estão presentes em 8 a 12% dos

indivíduos azoospérmicos e em 3 a 7% dos oligozoospérmicos. A mutação do gene CFTR verificada na fibrose quística está associada à agenesia congénita bilateral dos canais deferentes (15).

- Ecografia

A ecografia escrotal para além de evidenciar sinais de obstrução, pode também demonstrar sinais de disgenesia testicular e carcinoma *in situ* do testículo.

Nos doentes com baixo volume seminal e com suspeita de obstrução distal, realiza-se ecografia trans-rectal.

- Biópsia testicular

A biópsia testicular pode ser utilizada com intuito terapêutico na colheita de espermatozóides (TESE) para posterior ICSI ou criopreservação. Pode também ter utilidade diagnóstica para diferenciar uma azoospermia secretora de uma obstrutiva.

### **Carcinoma *in situ***

O carcinoma *in situ* (CIS) testicular, também conhecido por neoplasia intratubular de células germinativas ou neoplasia testicular intraepitelial, corresponde à lesão precursora para a maioria dos tumores invasivos de células germinativas, com a exceção de dois tipos raros de tumores: o seminoma espermatócito de homens mais velhos e os tumores infantis de células germinativas (10). O CIS foi descrito pela primeira vez em 1972 por Skakkebaek em biópsias testiculares de homens inférteis que, mais tarde, vieram a desenvolver TTCCG (17). Estima-se que o risco de progressão de carcinoma *in situ* para uma lesão invasiva ao fim de 3, 5 e 7 anos

seja, respectivamente de 40, 50 e 70% (10). Acredita-se que disrupções da barreira hemato-testicular estejam associadas à progressão de CIS para uma neoplasia infiltrativa (18).

Está demonstrado que a infertilidade masculina, a oligozoospermia severa e a condição de testículos atróficos constituem factores de risco para CIS testicular. Desta forma, uma completa avaliação de casos de infertilidade masculina poderá levar a um diagnóstico de um estágio pré invasivo de tumor testicular, prevenindo o desenvolvimento do tumor e a sua disseminação (17). Apesar dos tumores de células germinativas apresentarem bom prognóstico (taxa de sobrevivência ao fim de 10 anos de 95% (8)), a detecção precoce de lesões precursoras (CIS) permite o uso de terapias conservadoras do órgão e dá tempo ao doente para que recorra à criopreservação de esperma, antes de iniciar os tratamentos.

Cerca de 5% dos doentes com neoplasia testicular de células germinativas apresentam CIS no testículo contralateral e sem tratamento, a maioria dos casos de CIS irão progredir para neoplasias invasivas. O melhor tratamento para CIS no testículo contralateral em doentes orquidectomizados devido a carcinoma testicular é radioterapia local do testículo com CIS, de forma a preservar o funcionamento das células de Leydig restantes. Deverá proceder-se à criopreservação de esperma antes do início da radioterapia caso este ainda seja viável (19).

## **II – SÍNDROME DE DISGENESIA TESTICULAR**

Nos últimos anos, tem-se assistido a um declínio da saúde reprodutiva masculina. O aumento da prevalência do tumor do testículo é acompanhado de um aumento das anomalias genito-urinárias e da diminuição da qualidade espermática. Consequentemente, a infertilidade masculina também aumenta (20).

O aumento da incidência de tumores gonadais verificado em homens inférteis fez levantar a hipótese de que a infertilidade poderá ser um factor de risco para o desenvolvimento do

cancro do testículo. Esta associação sugere a existência de um factor etiológico genético e/ou multifactorial comum. Niels Skakkebaek levanta a hipótese da síndrome de disgenesia testicular (SDT), segundo o qual a criptorquidia, hipospádias, infertilidade e tumor do testículo são causados por uma disgenesia gonadal adquirida durante o desenvolvimento fetal, por acção de disruptores endócrinos (2).

A associação entre duas ou mais patologias ligadas à SDT está também demonstrada. Por exemplo, homens com história pessoal de criptorquidia apresentam um risco de duas a oito vezes maior de desenvolver um tumor do testículo, em comparação com outros indivíduos sem a patologia (11).

A apresentação da SDT é variável. Enquanto que a forma menos severa e mais prevalente da SDT apenas se manifesta por uma diminuição da espermatogénese (concentração espermática  $<20 \times 10^6/\text{ml}$ ) e afecta 20% da população masculina, a forma mais severa inclui três ou até mesmo os quatro sintomas de apresentação e constitui uma condição rara. Quanto à forma intermédia da SDT, estima-se que a prevalência seja de 5% na Dinamarca (21).

### **III – FERTILIDADE AQUANDO DO DIAGNÓSTICO DA DOENÇA**

Antes de qualquer tratamento, a fertilidade dos doentes com tumores do testículo pode já estar reduzida. Comparativamente a outras patologias malignas como leucemia e linfoma, os tumores do testículo apresentam as mais baixas concentrações de espermatozóides antes do início do tratamento gonadotóxico. No entanto, após terapêutica citotóxica, doentes com tumores do testículo demonstraram ter menores taxas de azoospermia e maiores taxas de oligozoospermia e de normospermia, relativamente aos indivíduos com leucemia e linfoma (22).

A justificação para o declínio da espermatogénese verificada nos testículos ipsi e contralateral, ainda antes do início do tratamento do tumor, não se encontra bem esclarecida mas possíveis causas apontadas incluem factores parácrinos e autócrinos produzidos pelo tumor, criptorquidia ou ainda anticorpos antiespermáticos (23).

A produção de  $\beta$ -hCG pelo tumor, ao actuar como análoga da hormona luteinizante, influencia o funcionamento das células de Leydig com impacto negativo na espermatogénese (24).

Acredita-se que os tumores do testículo tenham um efeito negativo directo na espermatogénese devido a disrupções na barreira hemato-testicular, com subsequente formação de anticorpos contra o espermatozoide e de extensas infiltrações linfocitárias no parênquima adjacente às células germinativas tumorais. Anticorpos antiespermáticos associam-se à diminuição da contagem, baixa motilidade e anomalias morfológicas dos espermatozoides (18).

A produção de citocinas, tais como interleucina 1 e factor de necrose tumoral pelos tumores primitivos do testículo, influencia de forma negativa a função testicular endócrina e poderá explicar a presença de subfertilidade verificada noutro tipo de tumores malignos, tais como linfomas Hodgkin e não Hodgkin (24).

A compressão dos túbulos seminíferos ou a própria invasão dos túbulos pode contribuir para o declínio da espermatogénese verificado nas regiões adjacentes ao tumor. O stress associado ao diagnóstico da doença poderá também ser um dos responsáveis pelas anomalias verificadas na espermatogénese (24).

Num estudo realizado por Petersen e Skakkebak, foi analisada a qualidade do sémén de indivíduos com diagnóstico de tumor testicular unilateral. Neste grupo foi demonstrado que a qualidade do sémén colhido era muito mais pobre do que seria normalmente esperado para um homem com um testículo funcional. Num outro estudo também realizado por Skakkebak,

foi demonstrado que homens que desenvolvem tumores testiculares têm menos filhos do que homens na mesma faixa etária mas que não desenvolvem a referida patologia. A ocorrência de carcinoma *in situ* (CIS), lesão precursora de carcinomas de células germinativas (CCG), também ocorre mais frequentemente em biópsias testiculares de homens em estudo por queixas de sub-fertilidade e de infertilidade (17).

Desta forma, podemos inferir que indivíduos com problemas de fertilidade, poderão estar sujeitos a um risco aumentado de desenvolver tumores do testículo.

Segundo Jacobsen, nos casais com problemas de fertilidade, o risco do homem desenvolver um tumor do testículo (seminoma ou não seminoma) é 1,6 vezes maior do que na população dinamarquesa em geral (25). No entanto, e segundo um estudo mais recente realizado por Raman, calcula-se que a incidência de tumores do testículo em homens inférteis seja 20 vezes superior do que a de homens com filhos biológicos, ou seja, com fertilidade comprovada (16). Acredita-se que a razão para a discrepância dos valores apresentados seja devida a múltiplos mecanismos, tais como causas genéticas e factores ambientais que poderão influenciar a infertilidade masculina e o desenvolvimento de cancro testicular.

### **Causas genéticas**

Mutações no gene SRY estão associadas ao desenvolvimento de tumores gonadais, disgenesia gonadal e infertilidade. Os doentes poderão apresentar fenótipos que vão desde gónadas indiferenciadas até à ambiguidade genital. A formação de tumores gonadais pode ocorrer em 52,5% dos indivíduos com alterações no gene SRY (26).

Estudos recentes demonstraram que homens inférteis apresentam níveis elevados de espécies reactivas de oxigénio no líquido seminal responsáveis por danos no ADN, ligações cruzadas e

produção de compostos altamente mutagénicos que aumentam ainda mais a susceptibilidade individual para a formação de tumores.

Anomalias em genes supressores tumorais, particularmente o gene p53, também estão associadas a casos de infertilidade masculina e formação de tumores. O gene p53 desempenha um papel importante na espermatogénese, durante a prófase da meiose. Mutações deste gene resultam em instabilidade genómica e cromossómica que pode comprometer a capacidade do esperma em fecundar o óvulo (27).

### **Causas ambientais**

Em 1993, Skakkebaek levantou a hipótese de que o aumento da incidência de anomalias da função reprodutiva masculina poderia estar relacionado com o aumento da exposição a estrogénios *in útero*. O dietilestilbestrol (DES), potente estrogénio sintético criado no Reino Unido em 1938 e largamente prescrito a mulheres grávidas com abortos de repetição até meados da década de setenta foi associado a um aumento do risco de hipospádias, criptorquidia e baixa qualidade espermática na descendência (28).

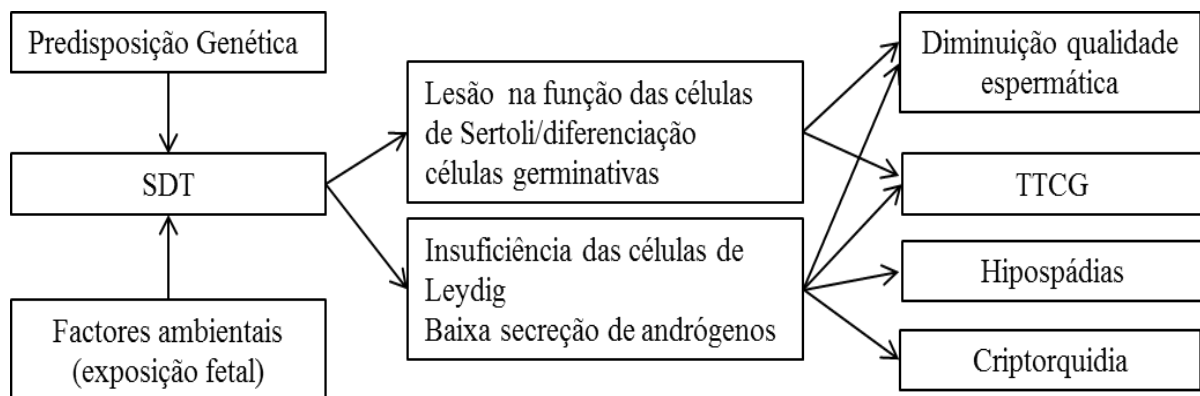
A exposição *in útero* ao dibutilftalato (DBP), agente antiandrogénico actualmente usado para plastificar materiais mostrou, em modelo animal, induzir criptorquidia, hipospádias e infertilidade (29).

A desregulação endócrina provocada por produtos químicos e os xenoestrogénios poderão constituir um factor de mediação que liga o cancro testicular e infertilidade masculina. Estes agentes são antiandrogénicos, provocam um aumento dos níveis de estrogénio no sangue, consequente inibição do eixo hipotálamo-hipófise-gonadal, resultando na diminuição da produção da hormona folículo-estimulante (FSH) que irá, por fim, afectar a quantidade de células de Sertoli. Estas células proliferam apenas durante uma determinada fase da vida que,

em humanos, ocorre entre a fase fetal tardia e a fase pré-pubertal (27). É durante o processo de produção de células de Sertoli que é determinada a quantidade de espermatozóides que o indivíduo produz na idade adulta.

A presença de células de Sertoli intactas e competentes são requisitos para uma correcta espermatogénese e espermiogénese. Assim, uma função inadequada destas células poderá ser responsável por hipoespermatogénese e consequentemente, infertilidade (30).

A elevação de estrogénios maternos e fetais associados à exposição a disruptores endócrinos químicos inibe a secreção de FSH, reduz os níveis da hormona antimulleriana, diminui a expressão do gene SRY, culminando numa diferenciação sexual anormal. Consequentemente, poderá resultar em criptorquidia, hipospádias, hipoespermatogénese e tumor testicular, através de um processo denominado por carcinogénese testicular. Estes são considerados os elementos definidores da síndrome de disgenesia testicular (27).



**Figura 1** – Diagrama explicativo da hipótese da síndrome de disgenesia testicular (31)



#### **IV – CONSEQUÊNCIAS DO TRATAMENTO NA FERTILIDADE**

A qualidade espermática dos doentes com tumores testiculares encontra-se lesada ainda antes da orquidectomia e acredita-se que se deve a um dano na espermatogénese pré-existente e que também ocorre no testículo contralateral (3).

A sobrevivência dos doentes melhorou significativamente nos últimos anos e actualmente, encontra-se nos 95% aos dez anos (8), graças aos recentes avanços no tratamento com a introdução de cisplatina nos esquemas de quimioterapia. No entanto, a preservação da fertilidade após o tratamento continua a preocupar os doentes.

De acordo com Erika Matos e colaboradores, a fertilidade média dos doentes antes do tratamento ronda os 82%, enquanto que após o tratamento chega apenas a 49% (32). Outros estudos referem que após o tratamento, a fertilidade dos doentes com tumores do testículo pode estar diminuída em aproximadamente 30%. Huyghe e colaboradores demonstraram que apenas dois terços dos casais que tentaram ter filhos após o tratamento foram sucedidos (33).

De acordo com Huyghe *et al.*, a maior taxa de fertilidade após tratamento foi observada nos doentes submetidos a orquidectomia seguida de vigilância. Por outro lado, foi no grupo de doentes submetidos a quimioterapia seguida de ressecção secundária de massas tumorais retroperitoneais que se verificou a menor taxa de fertilidade pós-tratamento (33).

#### **Quimioterapia**

Protocolos de quimioterapia baseados em agentes alquilantes como a cisplatina, usados no tratamento dos tumores do testículo estão associados, na maioria das vezes, a azoospermia temporária. A recuperação da espermatogénese ocorre, ao fim de dois e de cinco anos, respectivamente, em cerca de 50% e 80% dos doentes (34). Doses cumulativas de cisplatina

inferiores a 400mg são improváveis de causar danos irreversíveis na fertilidade (35). No entanto, a azoospermia poderá tornar-se permanente quando doses cumulativas de cisplatina atingem valores superiores a 400-600mg/m<sup>2</sup> (36).

A maioria dos doentes submetidos a quimioterapia citostática apenas sofrem de azoospermia cerca de sete a oito semanas após o início do tratamento, o que está de acordo com a cinética da espermatogénese humana. Os agentes anticancerígenos actuam maioritariamente nas células espermáticas durante a divisão celular e desta forma, destroem principalmente a rápida proliferação de espermatogónias tipo B. Caso as espermatogónias tipo A sobrevivam, a espermatogénese poderá estar restabelecida ao fim de 12 semanas de tratamento (23).

Devido ao risco de teratogenicidade, é aconselhado aos doentes que a recolha de esperma para criopreservação não seja feita durante a quimioterapia e que o uso de métodos contraceptivos mantenha-se até 3 a 6 meses após a conclusão do tratamento de quimioterapia (23)

Até 18 meses após o início da quimioterapia poderá verificar-se um aumento da frequência de anomalias cromossómicas no esperma. Cerca de 35 a 60% dos doentes com azoospermia pós quimioterapia não apresentam esperma viável, mesmo que recorrendo à TESE, devido à gonadotoxicidade (37).

## **Radioterapia**

A radioterapia é responsável por maiores efeitos deletérios na fertilidade, quando comparada com a quimioterapia (33).

Após o tratamento, as taxas cumulativas de concepção para doentes tratados com radioterapia são de 60%, significativamente menores que as taxas dos doentes tratados por quimioterapia (cerca de 90%) (23).

O epitélio germinativo é bastante radiosensível e os danos dependem do campo de irradiação, da administração fraccionada e dose total de radioterapia. As células progenitoras e espermatogónias em diferenciação são sensíveis a doses baixas (0,1 Gy) com consequente cessação de curta duração da espermatogénese. Doses de 2 a 3 Gy também afectam as células progenitoras de espermatogónias, causando um longo período de azoospermia. Doses superiores a 6 Gy podem esgotar as reservas de células progenitoras de espermatogónias, condicionando uma infertilidade permanente (38).

O tempo de recuperação da produção espermática e da fertilidade poderá estar dependente da extensão de células estaminais destruídas, bem como da dose total de radiação recebida pelo testículo. Hahn *et al.* concluiu que após uma dose de radiação de 0,32 Gy é esperado que a produção espermática recupere num prazo de 30 a 80 semanas. Mais tarde, Centola e seus colaboradores mostraram que não há evidências de recuperação da espermatogénese em doentes submetidos a doses de 1,4-2,6 Gy mas com doses inferiores de radiação, a recuperação pode ser parcial. (33).

Doses de radiação superiores a 0,35 Gy associam-se a aspermia potencialmente reversível. Com doses superiores a 2 Gy, a aspermia poderá ser permanente e com doses superiores a 20 Gy, as células de Leydig encontram-se afectadas (32). De facto, as doses necessárias para causar danos nas células de Leydig são substancialmente maiores em comparação com aquelas necessárias para as células germinativas (38). Os espermatozóides não toleram doses de radiação superiores a 6 Gy, enquanto que as células de Leydig encontram-se danificadas com doses superiores a 15 Gy (36).

As lesões nas células de Leydig são dose-dependente e variam inversamente com a idade do doente aquando do tratamento (38).

## **Disfunção Ejaculatória**

Tanto a quimioterapia como a radioterapia estão associadas a uma diminuição da função gonadal. A reprodução/fertilidade torna-se ainda mais comprometida se associada a orquidectomia e dissecação dos gânglios linfáticos retroperitoneais (RPLND). Esta resulta em disfunção ejaculatória devido a lesões nos plexos pélvicos com consequente anejaculação e ejaculação retrógrada. A opção de tratamento que mais compromete a fertilidade masculina é a linfadenectomia retroperitoneal não poupadora de nervos (32), já que pode afectar a fertilidade em mais de 90% dos doentes (39) e que por isso, deverá ser evitada, sempre que possível.

Tanto a cirurgia aberta como a laparoscópica poderão danificar as fibras pós ganglionares dos nervos simpáticos lombares. A introdução de cirurgia poupadora de nervos permite a preservação da função ejaculatória em 98% dos doentes, sem comprometer o estadiamento e os benefícios terapêuticos (39). Em alguns doentes que apresentam disfunção erétil após a cirurgia retroperitoneal, poderá recorrer-se à administração de simpaticomiméticos (40).

## **V – CRIOPRESERVAÇÃO DE ESPERMA**

Em cerca de 50% dos doentes, os tumores de células germinativas estão, por si só, associados a um défice na espermatogénese ainda antes de qualquer tratamento e apresentam concentrações de espermatozóides abaixo de 10 ou 20 milhões/ml (37).

A criopreservação de esperma é hoje a melhor opção para preservar a fertilidade de doentes submetidos a terapêuticas gonadotóxicas. Mesmo quando os doentes apresentam má qualidade espermática antes do início da terapêutica gonadotóxica, a criopreservação é recomendada. Com a introdução da ICSI (intracytoplasmatic sperm injection), a concepção é

agora possível em homens com severa oligospermia ou até mesmo azoospermia, através da extracção testicular (TESE). No caso de ser difícil obter uma amostra de sémen, poderá recorrer-se a técnicas de estimulação vibratória peniana e electroejaculação sob anestesia (41). Em média, a criopreservação de esperma diminui a motilidade em 31%, a morfologia em 37% e a actividade mitocondrial em 36% (42).

## **Discussão e Conclusão**

Nos últimos anos, assistiu-se a um declínio na saúde reprodutiva masculina acompanhado da diminuição da qualidade espermática e consequente aumento de infertilidade masculina, crescimento da incidência de anormalidades génito-urinárias e aumento da prevalência de tumores do testículo.

Estudos efectuados demonstraram que a incidência de tumores gonadais é maior em homens inférteis. Simultaneamente, a lesão precursora de tumores testiculares de células germinativas, carcinoma *in situ*, parece ser mais prevalente em homens com problemas de fertilidade, pelo que a infertilidade poderá constituir um factor de risco ou até mesmo um marcador precoce de tumor testicular.

Recentemente, o tumor do testículo e a infertilidade foram associados a dois distúrbios genito-urinários, a criptorquidia e hipospádias, constituindo os quatro elementos de uma entidade única, a síndrome de disgenesia testicular. Disruptores endócrinos, juntamente com factores genéticos e ambientais constituem possíveis etiologias para o desenvolvimento da SDT.

Doentes com tumores do testículo frequentemente apresentam um declínio da fertilidade antes de iniciar qualquer tratamento. As opções terapêuticas aplicadas aos tumores do testículo – orquidectomia, quimioterapia, radioterapia e linfadenectomia retroperitoneal – apresentam um impacto negativo na fertilidade, causando azoospermia temporária ou até mesmo, permanente. Com a introdução de cisplatina nos esquemas de quimioterapia, a maioria dos doentes após o tratamento, fica livre de doença e com uma longa esperança de vida pelo que se torna imperativo diminuir e minimizar os efeitos a longo prazo do tratamento.

## **Referências**

1. Manecksha RP, Fitzpatrick JM. Epidemiology of testicular cancer. *BJU international*. 2009;104(9 Pt B):1329-33. Epub 2009/10/21.
2. Virtanen HE, Rajpert-De Meyts E, Main KM, Skakkebaek NE, Toppari J. Testicular dysgenesis syndrome and the development and occurrence of male reproductive disorders. *Toxicology and applied pharmacology*. 2005;207(2 Suppl):501-5. Epub 2005/07/12.
3. Petersen PM, Skakkebaek NE, Vistisen K, Rorth M, Giwercman A. Semen quality and reproductive hormones before orchiectomy in men with testicular cancer. *Journal of clinical oncology : official journal of the American Society of Clinical Oncology*. 1999;17(3):941-7. Epub 1999/03/10.
4. Garner MJ, Turner MC, Ghadirian P, Krewski D. Epidemiology of testicular cancer: an overview. *International journal of cancer Journal international du cancer*. 2005;116(3):331-9. Epub 2005/04/09.
5. Albers P, Albrecht W, Algaba F, et al. EAU guidelines on testicular cancer: 2011 update. *European urology*. 2011;60(2):304-19. Epub 2011/06/03.
6. Chia VM, Quraishi SM, Devesa SS, Purdue MP, Cook MB, McGlynn KA. International trends in the incidence of testicular cancer, 1973-2002. *Cancer epidemiology, biomarkers & prevention : a publication of the American Association for Cancer Research, cosponsored by the American Society of Preventive Oncology*. 2010;19(5):1151-9. Epub 2010/05/08.
7. Mannuel HD, Mitikiri N, Khan M, Hussain A. Testicular germ cell tumors: biology and clinical update. *Current opinion in oncology*. 2012;24(3):266-71. Epub 2012/02/22.

8. Travis LB, Beard C, Allan JM, et al. Testicular cancer survivorship: research strategies and recommendations. *Journal of the National Cancer Institute*. 2010;102(15):1114-30. Epub 2010/06/30.
9. Shin YS, Kim HJ. Current management of testicular cancer. *Korean journal of urology*. 2013;54(1):2-10. Epub 2013/01/31.
10. Bazzi WM, Raheem OA, Stroup SP, Kane CJ, Derweesh IH, Downs TM. Partial orchiectomy and testis intratubular germ cell neoplasia: World literature review. *Urology annals*. 2011;3(3):115-8. Epub 2011/10/07.
11. Dieckmann KP, Pichlmeier U. Clinical epidemiology of testicular germ cell tumors. *World journal of urology*. 2004;22(1):2-14. Epub 2004/03/23.
12. Walsh TJ, Croughan MS, Schembri M, Chan JM, Turek PJ. Increased risk of testicular germ cell cancer among infertile men. *Archives of internal medicine*. 2009;169(4):351-6. Epub 2009/02/25.
13. van Casteren NJ, Looijenga LH, Dohle GR. Testicular microlithiasis and carcinoma in situ overview and proposed clinical guideline. *International journal of andrology*. 2009;32(4):279-87. Epub 2009/02/12.
14. Tan MH, Eng C. Testicular microlithiasis: recent advances in understanding and management. *Nature reviews Urology*. 2011;8(3):153-63. Epub 2011/03/12.
15. Jungwirth A, Giwercman A, Tournaye H, et al. European Association of Urology guidelines on Male Infertility: the 2012 update. *European urology*. 2012;62(2):324-32. Epub 2012/05/18.
16. Raman JD, Nobert CF, Goldstein M. Increased incidence of testicular cancer in men presenting with infertility and abnormal semen analysis. *The Journal of urology*. 2005;174(5):1819-22; discussion 22. Epub 2005/10/12.



17. Olesen IA, Høi-Hansen CE, Skakkebaek NE, Petersen JH, Rajpert-De Meyts E, Jorgensen N. Testicular carcinoma in situ in subfertile Danish men. *International journal of andrology*. 2007;30(4):406-11; discussion 12. Epub 2007/08/21.
18. Foster RS, Rubin LR, McNulty A, Bihrlé R, Donohue JP. Detection of antisperm-antibodies in patients with primary testicular cancer. *International journal of andrology*. 1991;14(3):179-85. Epub 1991/06/01.
19. Petersen PM, Daugaard G, Rorth M, Skakkebaek NE. Endocrine function in patients treated for carcinoma in situ in the testis with irradiation. *APMIS : acta pathologica, microbiologica, et immunologica Scandinavica*. 2003;111(1):93-8; discussion 8-9. Epub 2003/05/20.
20. Burns WR, Sabanegh E, Dada R, Rein B, Agarwal A. Is male infertility a forerunner to cancer? *International braz j urol : official journal of the Brazilian Society of Urology*. 2010;36(5):527-36. Epub 2010/11/04.
21. Boisen KA, Main KM, Rajpert-De Meyts E, Skakkebaek NE. Are male reproductive disorders a common entity? The testicular dysgenesis syndrome. *Annals of the New York Academy of Sciences*. 2001;948:90-9. Epub 2002/01/25.
22. Bahadur G, Ozturk O, Muneer A, et al. Semen quality before and after gonadotoxic treatment. *Hum Reprod*. 2005;20(3):774-81. Epub 2005/02/04.
23. Francesco Rocco EF, Isabella Oliva, Gabriele Cozzi, Franco Gadda. Azoospermia and Spermatogenesis in Testicular Cancer. *European Urological Review*. 2010;5(2):42-5:42-5.
24. Ho GT, Gardner H, DeWolf WC, Loughlin KR, Morgentaler A. Influence of testicular carcinoma on ipsilateral spermatogenesis. *The Journal of urology*. 1992;148(3):821-5. Epub 1992/09/01.

25. Jacobsen R, Bostofte E, Engholm G, et al. Risk of testicular cancer in men with abnormal semen characteristics: cohort study. *BMJ*. 2000;321(7264):789-92. Epub 2000/09/29.
26. Uehara S, Hashiyada M, Sato K, Nata M, Funato T, Okamura K. Complete XY gonadal dysgenesis and aspects of the SRY genotype and gonadal tumor formation. *Journal of human genetics*. 2002;47(6):279-84. Epub 2002/07/12.
27. Ashok Agarwal, Whitney R Burns, Dada R, Edmund S Sabanegh J. Male Infertility and Testicular Cancer – Points of Common Causality. *European Urological Review*. 2010;5(1):56–9.
28. Sharpe RM, Skakkebaek NE. Are oestrogens involved in falling sperm counts and disorders of the male reproductive tract? *Lancet*. 1993;341(8857):1392-5. Epub 1993/05/29.
29. Fisher JS, Macpherson S, Marchetti N, Sharpe RM. Human 'testicular dysgenesis syndrome': a possible model using in-utero exposure of the rat to dibutyl phthalate. *Hum Reprod*. 2003;18(7):1383-94. Epub 2003/07/02.
30. Wohlfahrt-Veje C, Main KM, Skakkebaek NE. Testicular dysgenesis syndrome: foetal origin of adult reproductive problems. *Clinical endocrinology*. 2009;71(4):459-65. Epub 2009/02/19.
31. Giwercman A. Estrogens and phytoestrogens in male infertility. *Current opinion in urology*. 2011;21(6):519-26. Epub 2011/09/24.
32. Matos E, Skrbinc B, Zakotnik B. Fertility in patients treated for testicular cancer. *Journal of cancer survivorship : research and practice*. 2010;4(3):274-8. Epub 2010/07/06.
33. Huyghe E, Matsuda T, Daudin M, et al. Fertility after testicular cancer treatments: results of a large multicenter study. *Cancer*. 2004;100(4):732-7. Epub 2004/02/11.
34. Howell SJ, Shalet SM. Testicular function following chemotherapy. *Human reproduction update*. 2001;7(4):363-9. Epub 2001/07/31.

35. Pont J, Albrecht W. Fertility after chemotherapy for testicular germ cell cancer. *Fertility and sterility*. 1997;68(1):1-5. Epub 1997/07/01.
36. Colpi GM, Contalbi GF, Nerva F, Sagone P, Piediferro G. Testicular function following chemo-radiotherapy. *European journal of obstetrics, gynecology, and reproductive biology*. 2004;113 Suppl 1:S2-6. Epub 2004/03/26.
37. Sakamoto H, Oohta M, Inoue K, Fuji K, Fukagai T, Yoshida H. Testicular sperm extraction in patients with persistent azoospermia after chemotherapy for testicular germ cell tumor. *International journal of urology : official journal of the Japanese Urological Association*. 2007;14(2):167-70. Epub 2007/02/17.
38. Jahnukainen K, Ehmcke J, Hou M, Schlatt S. Testicular function and fertility preservation in male cancer patients. *Best practice & research Clinical endocrinology & metabolism*. 2011;25(2):287-302. Epub 2011/03/15.
39. Abouassaly R, Fossa SD, Giwercman A, et al. Sequelae of treatment in long-term survivors of testis cancer. *European urology*. 2011;60(3):516-26. Epub 2011/06/21.
40. Spermon JR, Kiemeny LA, Meuleman EJ, Ramos L, Wetzels AM, Witjes JA. Fertility in men with testicular germ cell tumors. *Fertility and sterility*. 2003;79 Suppl 3:1543-9. Epub 2003/06/13.
41. Holoch P, Wald M. Current options for preservation of fertility in the male. *Fertility and sterility*. 2011;96(2):286-90. Epub 2011/06/28.
42. Dohle GR. Male infertility in cancer patients: Review of the literature. *International journal of urology : official journal of the Japanese Urological Association*. 2010;17(4):327-31. Epub 2010/03/06.