Faculdade de Medicina da Universidade de Coimbra

Mestrado Integrado em Medicina Dentária

Estudo clínico retrospetivo de Apexificação com ProRoot® MTA

Aluno: Pedro Calaça

Orientador: Prof. Doutor João Miguel Marques dos Santos

Coorientador: Doutor Paulo Jorge Rocha Palma

Coimbra

2014

Estudo clínico retrospetivo de Apexificação com ProRoot® MTA

Calaça PHS[1], Palma PJR[2], Santos JMM[3]

[1]Aluno do Mestrado Integrado em Medicina Dentária da Faculdade de Medicina da Universidade de Coimbra

[2]DMD, MSc, PhD, Assistente Convidado da Faculdade de Medicina da Universidade de Coimbra

[3]DMD, MSc, PhD, Professor Auxiliar da Faculdade de Medicina da Universidade de Coimbra

Endereço: Área de Medicina Dentária da Faculdade de Medicina da Universidade de Coimbra, Avenida Bissaya Barreto, Bloco de Celas

3000-075 Coimbra

Telf: +351 239484183

Fax: +351 239402910

Endereço electrónico: pedrohernani_11@hotmail.com

Agradecimentos

Agradeço ao Professor Doutor João Miguel dos Santos e ao Doutor Paulo Palma, respectivamente orientador e coorientador deste trabalho de investigação, pelo rigor, simpatia, pela constante disponibilidade e dedicação, pelos conselhos, sabedoria e experiência, factores igualmente importantes na execução deste trabalho.

Não poderia deixar de agradecer, ao Professor Doutor Francisco Caramelo pela prontidão na ajuda de elaboração da análise estatística deste trabalho.

A todos os meus amigos e família por terem feito parte deste trabalho, pois sem eles não me seria possível percorrer todo este percurso de forma tão fácil, natural e descontraída.

Resumo

Introdução: O tratamento de dentes com ápice aberto representa um desafio para o médico dentista. A amplitude dos canais radiculares associada à conformação e a caraterísticas anatómicas específicas tornam difícil a utilização de técnicas endodônticas convencionais. Com esta perspetiva, surgiram nos últimos anos algumas abordagens inovadoras que possibilitam um tratamento previsível e eficaz de dentes com ápice aberto. É neste contexto que se situa o trabalho de investigação aqui apresentado. Com efeito, o objetivo principal deste estudo clínico retrospetivo foi avaliar o prognóstico de uma coorte de casos tratados pela técnica de apexificação com ProRoot® MTA.

Material e Métodos: Cinquenta e sete doentes submetidos ao tratamento pela técnica de apexificação com a utilização do ProRoot® MTA, na consulta de Medicina Dentária da Universidade de Coimbra entre 2002-2013, foram contactados para uma consulta de controlo 12-120 meses após o tratamento. Foram controlados parâmetros clínicos e radiográficos, procedendo-se, posteriormente, à análise estatística dos mesmos.

Resultados: Foram encontradas diferenças estatisticamente significativas entre o Índice Periapical pré-operatório e o Índice Periapical pós-operatório ($p<0.001$), indicadoras do prognóstico favorável dos dentes tratados segundo este protocolo clínico. Dos 57 dentes incluídos no estudo, 93% apresentaram sucesso clínico e 91,2% apresentaram sucesso radiográfico. No que concerne às variáveis secundárias, a correta colocação do *plug* apical de MTA evidenciou influência estatisticamente significativa na melhoria do prognóstico do tratamento ($p<0.05$).

Conclusão: Os resultados deste estudo de coorte retrospetivo, suportam e corroboram a eficácia clínica da técnica de apexificação com ProRoot® MTA no tratamento de dentes com ápice aberto.

Palavras-Chave

Apexificação, Ápice aberto, Agregado de Trióxidos Minerais, MTA, Prognóstico.

Abstract

Introduction: Teeth with open apex presente a huge clinical challenge during root canal treatment. The large size of root canals as well as the conformation and the specific anatomical features of open apex teeth makes the conventional endodontic techniques difficult to apply. This is the context in which the research work presented here is founded. Indeed, the main objective of this retrospective study is to evaluate the outcome of a clinical case series that was submitted to endodontic therapy using the apexification technique with ProRoot® MTA.

Materials and Methods: Fifty seven patients, which were submitted to endodontic therapy using the apexification technique with ProRoot® MTA, in the time period from 2002 to 2013, treated at the Faculty of Medicine of the University of Coimbra – Department of Dentistry, were contacted for follow-up examination 12–120 months after treatment. Clinical and radiographical parameters were analyzed in the follow-up appointment.

Results: There are statistically significant diferences between the value of preoperative Periapical Index and postoperative Periapical Index ($p<0.001$), indicators of favorable prognosis of teeth treated according this clinical protocol. From 57 teeth included in the study, 93% showed clinical success and 91,2% showed radiographical success. With regard to the secondary variables, the quality of the apical plug had a statistically significant impact on the treatment prognosis ($p <0.05$).

Conclusion: The results support and corroborate the clinical use of ProRoot® MTA in the apexification technique in teeth with open apex.

Keywords: *Apexification, Open apex, Mineral Trioxide Aggregate, MTA, Treatment outcome*.

Introdução

A completa formação e maturação da raiz dentária ocorre, aproximadamente, três anos após a erupção e estabilização do dente na arcada. Durante este período diversos fatores, tais como, os traumatismos dentários e a cárie, podem estar associados a necrose pulpar e, consequentemente, à necessidade de realização do tratamento endodôntico (1). Os traumatismos dentários afetam com mais frequência os incisivos superiores, afetando 11 a 30% das crianças entre os 8 e 12 anos (2).

O tratamento das agressões pulpares durante esta fase é um desafio para o clínico, já que estes dentes apresentam paredes radiculares finas, frágeis e o ápice aberto não promove a barreira adequada para o material obturador, sendo muito difícil manter o tratamento endodôntico dentro dos limites do canal radicular e principalmente obturá-lo de forma homogénea e tridimensional (1, 3).

Na etiologia do ápice aberto incluem-se os casos de dentes definitivos imaturos, sobre-instrumentação por parte do médico dentista, reabsorções apicais extensas de causa microbiológica/ortodôntica ou mesmo anomalias do desenvolvimento dentário (dens in dente) (4).

A decisão no tratamento de dentes com ápice aberto depende, essencialmente, da existência de vitalidade pulpar (1). A apexogénese é o tratamento conservador do tecido pulpar vital na zona apical da raiz. Envolve quer a proteção pulpar direta, quer a pulpotomia (5, 6). Este tipo de tratamento baseia-se no encerramento biológico natural do ápice radicular, permitindo o desenvolvimento e a formação de dentina e cemento (7, 8). Quando o grau de envolvimento pulpar é mais profundo e qualquer tentativa de apexogénese não é viável, o tratamento a seguir é a apexificação (5). A apexificação tem como objetivo o encerramento biológico induzido do ápice radicular, através da formação de tecido mineralizado (dentina, cimento, osso ou osteodentina) com um ligeiro, ou mesmo nulo, crescimento radicular em comprimento (7). Esta técnica pode ser realizada com a utilização de hidróxido de cálcio ou com o recurso a cimentos de silicato de cálcio. Contudo, alguns investigadores acreditam que o encerramento apical ocorre quando a infeção é controlada, mesmo que não seja utilizado um material indutor de tecido mineralizado (9, 10).

O hidróxido de cálcio foi pela primeira vez utilizado em 1964 por Kaiser (1). Este tem propriedades antimicrobianas, pode inibir a reabsorção radicular inflamatória e induzir o encerramento apical em dentes necrosados (11, 12). Contudo, esta terapia pode durar meses a anos até que os efeitos desejados sejam atingidos, pressupondo substituições periódicas do hidróxido de cálcio, normalmente de três em três meses, até à formação do tecido duro apical (13, 14). Além do tempo de tratamento prolongado e do aumento do número de reentradas elevar a probabilidade de contaminação iatrogénica (15), outro inconveniente

adicional é o facto de aparentemente modificar a estrutura dentária, diminuindo a componente orgânica da matriz pela exposição prolongada a um aumento do pH, elevando assim, a suscetibilidade à fratura radicular (aumento de 50% entre 7 a 84 dias) (11). Alguns estudos relataram ainda que o hidróxido de cálcio promove a formação de uma barreira calcificada incompleta devido à presença de inclusões vasculares, o que pode potenciar a invasão bacteriana (16).

No sentido de colmatar algumas desvantagens do hidróxido de cálcio, nomeadamente no que se refere ao tempo de tratamento, ao risco de fratura e à previsibilidade do tratamento, surgiu o ProRoot® MTA (MTA Dentsply Tulsa Dental Specialties, Tulsa, OK, EUA). O ProRoot® MTA é um agregado de trióxidos minerais que foi introduzido em 1993 e aprovado pela FDA (Food and Drug Administration) em 1998 (1). Este material apresenta-se sob a forma de um pó constituído por finas partículas hidrofílicas de silicato tricálcico, óxido tricálcico e óxido de silicato (1, 17, 18). É caracterizado por ter baixa solubilidade e uma radiopacidade média de 7,17mm de uma espessura equivalente de alumínio (19). Além de ser biocompatível, é capaz de tomar presa em ambientes diferentes, possibilita uma boa selagem, previne a microinfiltração e promove a regeneração dos tecidos apicais quando está em contacto com o tecido pulpar ou com os tecidos perirradiculares (20-26). Estudos recentes referem que o sucesso da técnica de apexificação com ProRoot® MTA está dependente da existência de lesão periapical, do número de sessões necessárias para completar o tratamento, da experiência do clínico e do correto posicionamento do *plug apical* (27, 28).

O objetivo deste trabalho foi avaliar o prognóstico de uma coorte de casos tratados pela técnica de apexificação com ProRoot® MTA na clínica do Mestrado Integrado em Medicina Dentária da Faculdade de Medicina da Universidade de Coimbra.

Materiais e Métodos

Este trabalho de investigação visou avaliar clínica e radiograficamente uma coorte de casos tratados segundo a técnica de apexificação com ProRoot® MTA, numa consulta de controlo, efetuada entre 12 a 120 meses após o tratamento inicial.

Protocolo Operatório utilizado nesta coorte

Numa primeira sessão, os dentes intervencionados foram sujeitos a testes de sensibilidade térmicos e elétricos, bem como de percussão (vertical e horizontal) estabelecendo-se assim um diagnóstico diferencial. Em seguida realizou-se uma radiografia pré-operatória, anestesiou-se e procedeu-se ao isolamento absoluto do dente. Depois de realizada a cavidade de acesso, iniciou-se a exploração canalar com a identificação dos canais e a determinação do comprimento de trabalho. Posto isto, os canais foram preparados com limas tipo K de níquel titânio e segundo um protocolo de irrigação adequado (hipoclorito de sódio a 1%). O canal foi seco e nele colocou-se pasta de hidróxido de cálcio. Radiografou-se o dente para confirmar o preenchimento do canal pela pasta e finalmente procedeu-se à colocação de uma bola de algodão esterilizada e à restauração provisória do dente. Na segunda sessão do tratamento, duas semanas após a primeira, a restauração provisória foi removida sob isolamento absoluto. Foi feita uma radiografia para confirmar a odontometria de trabalho (ODMt) e o diâmetro do canal (lima K ≥ 70). A medicação intracanalar e o excesso de humidade foram removidos, respectivamente, pela instrumentação e através da secagem com cones de papel. Em seguida procedeu-se à escolha do compactador que foi ajustado ao canal radicular a 2-3 mm aquém da ODMt. Foram colocados *stops* de silicone no compactador e na seringa transportadora. Preparou-se o ProRoot® MTA (3:1) até obter um gel coloidal. Colocou-se o ProRoot® MTA no canal com o transportador (MAP system- Dentsply Tulsa Dental Specialties, Tulsa, OK, EUA) e foi compactado (Buchanan condensers- KERR, Washington D.C, EUA) até ao comprimento pré-definido. Realizou-se então, uma barreira de 3 a 5 mm de ProRoot® MTA na porção apical do canal. Controlou-se a colocação deste através da realização de uma radiografia periapical. Removeu-se os excessos do material das paredes do canal radicular e colocou-se uma bola de algodão esterilizada humedecida com água destilada sobre o *plug* de MTA. O dente foi novamente restaurado provisoriamente. Numa terceira sessão e após a remoção da restauração provisória, verificou-se a estabilidade e resistência da barreira apical de ProRoot® MTA e obturou-se o resto do canal com guta-percha, convencional ou termoplástica, ou realizou-se uma restauração corono-radicular adesiva com cimento de resina fluida.

Recrutamento dos doentes e recolha de dados

Cinquenta e sete doentes submetidos ao tratamento pela técnica de apexificação com a utilização do ProRoot® MTA na consulta de Medicina Dentária da Universidade de Coimbra, tratados entre 2002 e 2013, foram contatados para uma consulta de controlo (12-120 meses após o tratamento). A todos os doentes selecionados foi apresentado o consentimento informado e foram esclarecidas eventuais dúvidas existentes acerca dos possíveis riscos e benefícios de serem integrados na pesquisa. O recrutamento dos doentes, assim como a sua avaliação clínica e radiográfica foram sempre supervisionados pelos orientadores deste trabalho.

Os critérios de inclusão e exclusão para este estudo encontram-se descritos na tabela I.

Tabela I. Critérios de Inclusão e de Exclusão

Critérios de inclusão
• Doentes com pelo menos um dente da dentição definitiva e que tenha sido tratado com a técnica de apexificação com ProRoot® MTA; • Medicação intracanalar com Hidróxido de Cálcio durante, pelo menos, uma semana; • Apexificação com ProRoot® MTA realizada entre 2002 e até 12 meses antes da consulta de controlo; • Casos tratados na Clínica do Mestrado Integrado em Medicina Dentária da Faculdade de Medicina da Universidade de Coimbra; • Doentes ASA I e II;
Critérios de exclusão
• Casos em que o período de *follow-up* seja inferior a doze meses; • Doentes em que o isolamento absoluto não foi possível; • Doentes que não aceitem participar no estudo e/ou não assinem o documento de consentimento informado; • Doentes grávidas; • Casos em que a documentação clínica e radiográfica pré-tratamento e do tratamento esteja indisponível; • Doentes incontactáveis durante o processo de recrutamento;

A participação neste estudo implicou a realização de uma consulta de controlo do tratamento efetuado, na qual foi realizada observação oral, registo fotográfico, exame radiográfico, testes de percussão horizontal e vertical, teste de sensibilidade térmica/elétrica, observação dos tecidos moles e sondagem periodontal. No final do exame, foi realizada uma consulta de higiene e profilaxia, seguida de destartarização com ultrassons e polimento nos casos indicados. Foi tido em conta a história pregressa de referências a sintomatologia subjetiva associada ao dente tratado pela técnica de apexificação com ProRoot® MTA, no período decorrido desde o termo do tratamento endodôntico até ao *follow-up*.

O exame radiográfico realizado consistiu numa radiografia periapical do dente tratado, obtida pela técnica do paralelismo.

As radiografias pré-operatórias, do tratamento e da consulta de controlo foram compiladas e avaliadas de acordo com os critérios do *Periapical Index Score (PAI)*, dando além disso relevância à qualidade técnica da barreira apical realizada e à obturação do terço médio e cervical do canal.

O **Índice Periapical (PAI)** (de Dag Ørstavik e col.) divide-se em 5 categorias, numa escala qualitativa ordinal (29):

1 = Estruturas periapicais normais;

2 = Pequenas alterações na estrutura óssea;

3 = Alterações de estruturas ósseas com alguma perda mineral;

4 = Periodontite com uma área radiotransparente bem definida;

5 = Periodontite severa com características exacerbadas;

O valor do PAI abaixo ou igual a dois foi considerado como ausência de lesão periapical (27, 28). Os critérios de avaliação das radiografias, quanto ao sucesso do tratamento, são descritos na tabela II.

Tabela II. Critérios de avaliação das radiografias, quanto ao sucesso do tratamento

Sucessos:
• Evidência radiográfica de ligamento periodontal normal; • Índice de PAI igual ou inferior a 2; • Inexistência de evidência de reabsorção radicular externa inflamatória;
Prognóstico questionável/incerto:
• Se a radiotransparência periapical permanecer do mesmo tamanho ou se tiver diminuído mas permanecer com valores de PAI acima de 2;
Insucesso:
• Evidência de que a lesão periapical existente aumentou de tamanho; • Evidência de uma nova lesão periapical, subsequente à obturação canalar; • Sinais de Continuidade da reabsorção radicular ou de hipercimentose; • Fratura radicular;

Os critérios observados para considerar a qualidade técnica da apexificação com ProRoot® MTA adequada, foram:

- O *plug* apical coincide com o ápice radiográfico e não houve uma sobrextensão do mesmo para a área periapical, nem um subdimensionamento (menos de três milímetros de altura de ProRoot® MTA intracanalar);
- Inexistência de espaço visível entre o material e as paredes do canal;
- A barreira apical não demonstra sinais de deslocamento após a obturação do terço médio e cervical do canal, comparando com a radiografia realizada imediatamente após a execução do *plug*;
- Inexistência de sinais de extravasamento de cimento ou de material de obturação para a área periapical;

A qualidade do selamento foi considerada adequada sempre que se reuniram as seguintes premissas:

- Ausência de espaço visível entre o material de obturação do terço médio/cervical e as paredes canalares;
- Ausência de espaço visível entre o material de obturação e o *plug* apical de ProRoot® MTA;

A qualidade do selamento foi classificada como inadequada quando existiu:

- Evidência de espaço vazio entre o material de obturação e as paredes do canal radicular;
- Sobreobturação;
- Evidência de porosidade entre o material de obturação e o *plug* de ProRoot® MTA
- Subobturação (distância ao ápice > a 2 mm)

O estadio de desenvolvimento radicular pré-operatório foi determinado para todos os casos, segundo a classificação de Patterson de 1958, que engloba o crescimento radicular e a forma do ápice radicular, que se divide nas seguintes fases (30):

1. Desenvolvimento parcial da raiz com lúmen apical maior que o diâmetro do canal. Desenvolvimento radicular até à metade do seu cumprimento total. Ápice aberto em funil (corresponde ao estadio 8 de Nolla).
2. Desenvolvimento quase completo da raiz, com diâmetro apical maior que o do canal. Desenvolvimento radicular de 2/3 do comprimento total da raiz e ápice de paredes divergentes. O canal radicular tem a forma de trombone (corresponde ao estadio 8 de Nolla).
3. Desenvolvimento radicular de ¾ do comprimento total da raiz e ápice de paredes paralelas (corresponde ao estadio 9 de Nolla).
4. Desenvolvimento completo da raiz com diâmetro apical mais pequeno que o do canal. Desenvolvimento radicular completo. Ápice aberto. O canal tem a forma cilíndrica (estadio 9 de Nolla).
5. Desenvolvimento completo da raiz com tamanho apical microscópico. O canal apresenta a forma cónica do dente adulto. Depois dos 3 anos de desenvolvimento radicular, forma-se a união cemento-dentinária com encerramento apical (estadio 10 de Nolla);

No que se refere ao sucesso clinico, foram considerados os seguintes factores preditivos de sucesso: a ausência de sensibilidade à percussão vertical e horizontal, assim como a ausência de resposta aos testes térmicos e elétricos, a ausência de tecidos moles edemaciados ou fístula e presença de sondagem periodontal normal.

Calibração das Radiografias

As radiografias foram digitalizadas e calibradas através do programa de software Image-J (http://rsbweb.nih.gov/ij/). O plug-in TurboReg (Biomedical Imaging Group, Swiss Federal Institute of Technology Lausanne) foi utilizado para alinhar matematicamente as radiografias pré e pós-operatórias. A imagem de referência foi a que estava menos distorcida visualmente.

Após a subpixelização da imagem, foi realizada uma escala no Image-J para cada grupo de radiografias, que tinha por base a dimensão horizontal da fotografia intraoral ou a quantidade de pixéis usados no sistema digital.

Análise Estatística

Os dados observados foram registados e convertidos para análise estatística com o programa IBM SPSS.v20.0 (Armonk, New York, USA). Estes dados foram posteriormente manipulados e analisados. As variáveis primárias foram a presença/ausência de lesão periapical e a sua evolução e apresentação através da classificação do Índice Periapical pré e pós tratamento, assim como a formação de tecidos duros apicais e a evolução do estado de desenvolvimento radicular. As variáveis secundárias foram a etiologia possível do dano pulpar, o diagnóstico pulpar pré-tratamento, o género, a idade do doente, a etiologia do ápice aberto, a realização de isolamento absoluto, o material usado na irrigação intracanal, a medicação intracanal, a obturação do restante canal, a existência de sinais e sintomas, o estado dos tecidos moles, a presença de sintomas à percussão horizontal e vertical e aos testes de sensibilidade térmica/elétricos, a quantificação da mobilidade do dente, a existência de sondagem periodontal normal ou patológica, o tipo de dente, a posição do *plug* de ProRoot® MTA e a qualidade da sua compactação. Estas variáveis foram sujeitas a uma análise descritiva sempre que possível, quando apresentavam uma grande uniformidade na amostra.

Foram efetuados testes não-paramétricos para um nível de significância de 5%.

Para avaliar o impacto do estado de desenvolvimento radicular e da alteração do PAI devido à faixa etária (≤ 20 anos; 21-40 anos e > 40 anos) e ao material de obturação dos restantes terços do canal foi utilizado o teste de Kruskal-Wallis. Por outro lado, quando o intuito foi avaliar o impacto do estado do desenvolvimento radicular e do PAI devido ao tempo decorrido desde o tratamento à consulta de controlo recorreu-se ao Coeficiente de Spearmann (também foi dicotomizando o tempo decorrido na categoria menor ou igual a dois anos (≤730 dias) e maior do que um ano (> 730 dias) e realizado o teste não paramétrico de amostras independentes, Mann-Whitney U).

No sentido de verificar se existiram diferenças estatisticamente significativas entre o PAI pré-operatório e o PAI pós-operatório (classificado pela radiografia da consulta de controlo), foi usado o teste de Wilcoxon, já a influência do tipo de dente (monorradicular ou multirradicular), da etiologia do ápice aberto e da qualidade da posição do *plug* apical de MTA no prognóstico do tratamento, foi avaliada com o teste exato de Fisher.

Resultados

Da coorte de 59 doentes tratados pela técnica de apexificação com ProRoot® MTA e que reuniram os critérios de inclusão, conseguimos entrar em contacto com 51. Contudo, um dos doentes encontrava-se fora do país, dois tinham incompatibilidade de horário de trabalho para comparecer à consulta e um faltou à consulta de controlo marcada. Voltou-se a contactar o doente que faltou, mas sem sucesso. A amostra estudada foi por isso de 47 doentes (recall rate=79%), nos quais controlamos 57 dentes. Os doentes controlados tinham uma média de idades de 33,4 anos, com uma idade mínima de 11 anos e máxima de 70 anos. O balanço do género foi de 22 homens (38,6%) e de 35 mulheres (61,4%).

O gráfico da figura 1 representa a distribuição dos casos em função da idade dos doentes.

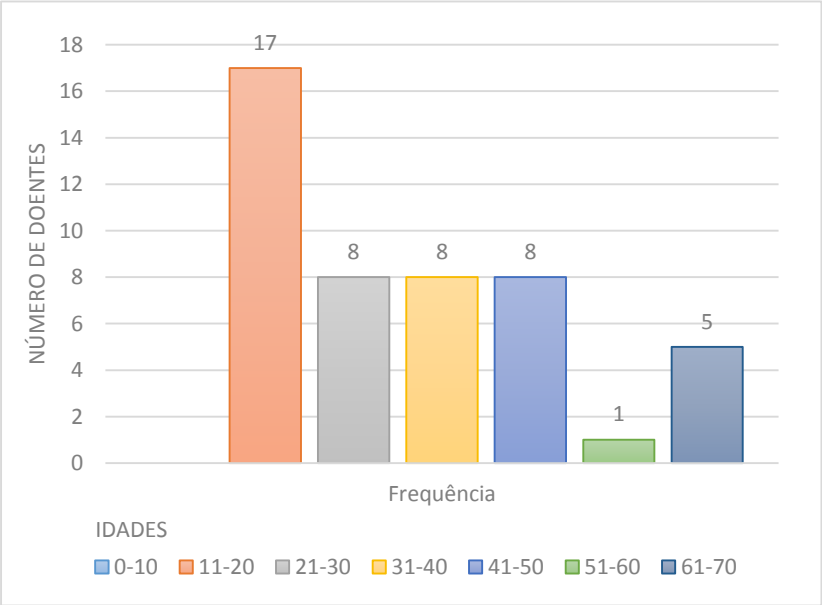

Fig. 1. Distribuição dos casos estudados em função da idade dos doentes no controlo pós-operatório

Todos os doentes tinham idade igual ou superior a 8 anos no momento do tratamento. Os dentes controlados estão representados na tabela abaixo (Tabela III).

Tabela III. Identificação dos dentes controlados segundo a nomenclatura do sistema FDI

Dentes	%	Dentes	%
11	22.8 % (13)	**26**	5.3% (3)
12	8.8% (5)	**31**	5.3% (3)
15	3.5% (2)	**36**	3.5% (2)
16	7% (4)	**35**	1.8% (1)
17	1.8% (1)	**44**	1.8% (1)
21	21.4 % (12)	**45**	5.3% (3)
22	7% (4)	**47**	1.8% (1)
25	3.5% (2)		

Em 27 dentes a etiologia da lesão pulpar foi a cárie (47,3%), enquanto que em 28 dentes foi o trauma (49%) e em 2 dentes foi identificada uma patologia periodontal prévia (3,5%).

Relativamente ao tipo de dentes, este tratamento foi realizado em 11 dentes multirradiculares (17,5%) e em 47 dentes monorradiculares (82,5%) como podemos observar na figura 2, porém o tipo de dentes não influenciou de forma estatisticamente significativa o prognóstico do tratamento.

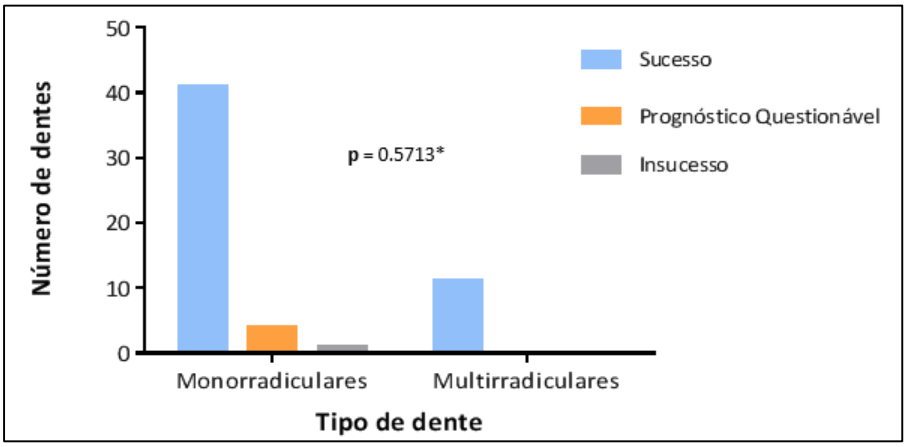

Fig. 2. Avaliação do prognóstico do tratamento de apexificação com ProRoot® MTA em função do tipo de dente. *Significância estatística ao nível de confiança de 5%.

O isolamento absoluto foi realizado em todos dos dentes (100%). Todos os dentes foram irrigados com hipoclorito de sódio a 1% e tiveram hidróxido de cálcio como medicação intracanalar. Contudo, num dos dentes, para além desses produtos, também foi utilizado como solução de irrigação o EDTA a 17% e entre sessões alternou-se hidróxido de cálcio com Crésophéne (Septodont Paris, França) como medicação intracanalar.

Em todos os dentes foi realizada a técnica de apexificação com ProRoot® MTA (100%). Nos restantes terços do canal (médio e cervical) foi colocado um espigão em 34 dentes (59,6%), guta-percha em 21 dentes (36,8%), apenas ProRoot® MTA num dente (1,8%) e 1 dente (1,8%) têm essa porção apenas preenchida com uma base cavitária (de hidróxido de cálcio e cimento de ionómero de vidro) por estar a ser submetido a branqueamento dentário.

Os doentes foram controlados com um mínimo de 12 meses (1 ano) e um máximo de 120 meses (10 anos) após o tratamento, numa média de tempo de controlo de 36,6 meses (3 anos e 7 meses).

O gráfico da figura 3, representa a distribuição do número de casos controlados pelo tempo decorrido entre cada data da consulta de tratamento e a data da última consulta de controlo.

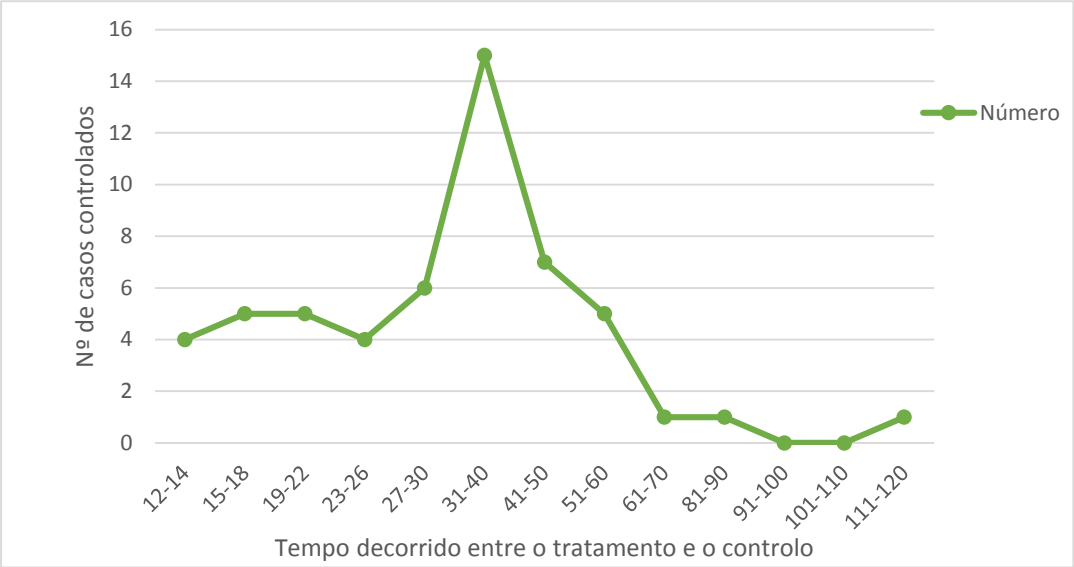

Fig. 3. Distribuição do número de casos controlados pelo tempo decorrido entre a data da consulta de tratamento e a data da última consulta de controlo

Um dos dentes que fazia parte da amostra já não estava presente na cavidade oral aquando da consulta de controlo por fratura, pelo que não pôde ser avaliado clínica e radiograficamente. Este dente foi considerado um insucesso (1,8%). Apenas 2 dos 57 dentes

apresentavam sintomatologia dolorosa à palpação apical. Em relação aos tecidos moles, 2 dentes apresentavam edema gengival, devido a gengivite simples induzida por placa bacteriana, os restantes encontravam-se saudáveis 94,7%.

Quanto aos testes de sensibilidade à percussão, a vertical foi negativa em 53 dentes (93%), enquanto a horizontal foi negativa em 54 dentes (94,7%). Assim, o sucesso clínico foi de 93%.

Os testes de sensibilidade térmica e elétricos foram negativos nos 56 dentes presentes na cavidade oral aquando da consulta de controlo (98,2%).

Segundo a classificação proposta por Glargia e Lindhe (31), a distribuição da mobilidade dentária foi a seguinte: três dentes apresentavam mobilidade de grau 2, por doença periodontal, e 54 dentes apresentavam mobilidade de grau 1.

A sondagem periodontal tinha valores normais em 55 dentes (96,5%). Dos restantes 2 dentes controlados, 1 estava afetado por Periodontite Crónica Generalizada e outro foi perdido por fratura.

O *plug* de ProRoot® MTA estava corretamente posicionado em 51 dentes (89,5%). Foi possível observar diferenças estatisticamente significativas no prognóstico do tratamento quando avaliado o correto posicionamento do *plug* apical de MTA ($p < 0.05$), sendo a correta colo*cação do plug* geralmente acompanhada de taxas de sucesso superiores, como podemos observar no gráfico da figura 4.

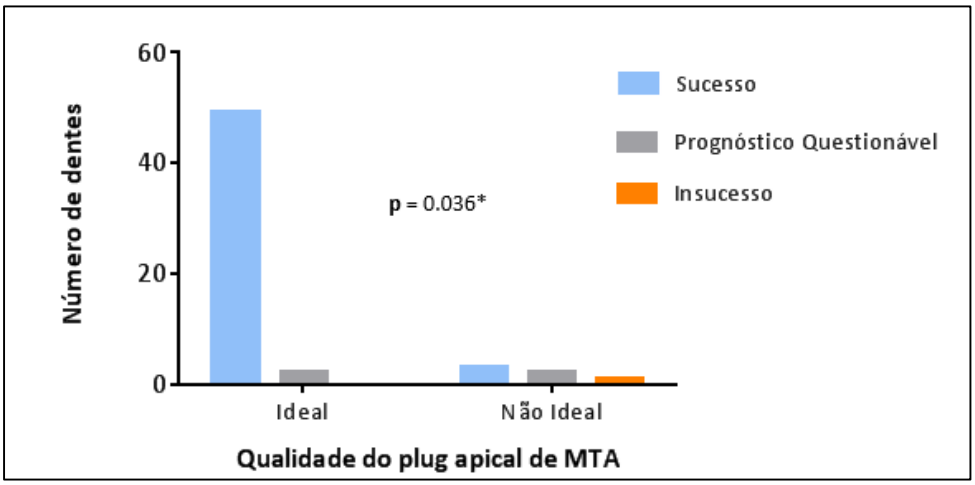

Fig. 4. Avaliação do prognóstico do tratamento de apexificação com ProRoot® MTA em função da qualidade do plug apical de MTA. *Significância estatística ao nível de confiança de 5%.

A ponte dentinária ou encerramento apical foi radiograficamente visualizado em 42 dentes (73,7%).

O PAI pré-operatório e o PAI pós-operatório, medido aquando do controlo, estão representados no gráfico da figura 5.

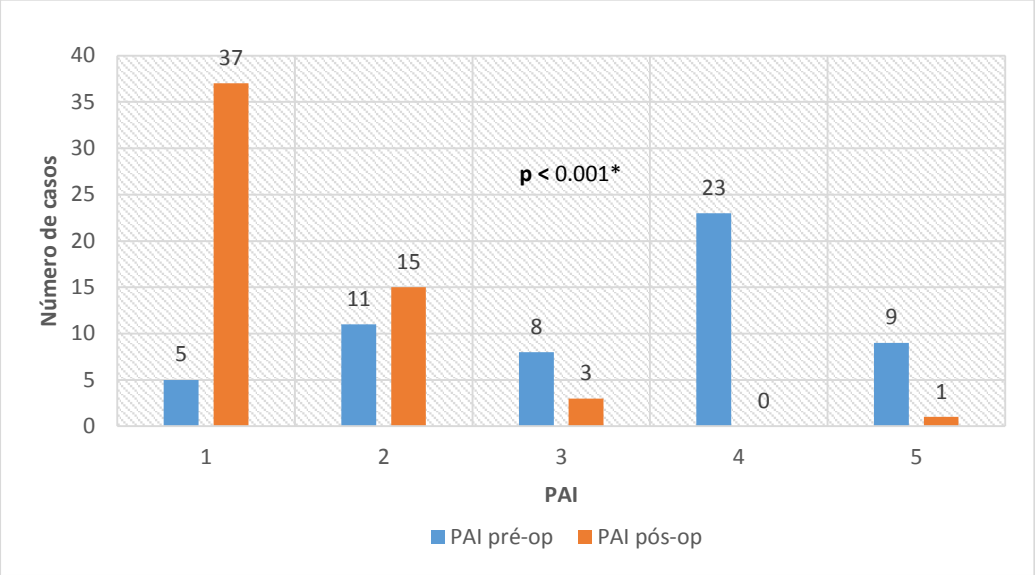

Fig. 5. Distribuição do **Índice periapical (PAI)** pré operatório e pós-operatório. *Significância estatística ao nível de confiança de 5%.

No que diz respeito à lesão periapical, 52 dentes apresentavam valores de PAI iguais ou inferiores a 2, o que corresponde a uma taxa de sucesso radiográfico de 91,2%. Dos 4 dentes que tinham valores de PAI superiores a 2, 3 apresentavam uma evolução positiva, com diminuição do tamanho da lesão periapical, e no outro dente a lesão periapical permaneceu no mesmo nível PAI.

Não existiram diferenças estatisticamente significativas entre a variação do estadio de desenvolvimento e o género, a faixa etária, o tempo decorrente até à realização do controlo o material de obturação dos restantes terços do canal (terço médio e cervical). Relativamente à etiologia do ápice aberto, 22 dentes (39%) eram dentes imaturos e 34 dentes (61%) apresentavam como fatores etiológicos, a sobre-instrumentação, reabsorção apical extensa de causa microbiológica/ortodôntica ou ainda anomalias do desenvolvimento dentário. Também não foram encontradas diferenças estatisticamente significativas entre os fatores etiológicos e o prognóstico do tratamento ($p > 0.05$), como podemos observar na Figura 6.

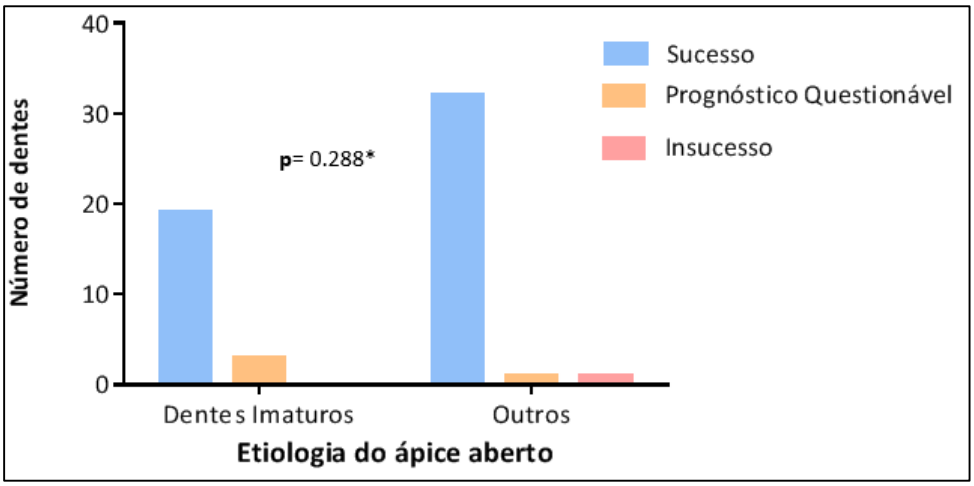

Fig. 6. Avaliação do prognóstico do tratamento de apexificação com ProRoot® MTA em função da etiologia do ápice aberto. *Significância estatística ao nível de confiança de 5%.

Não existiram diferenças estatisticamente significativas entre a evolução do PAI e o género, a faixa etária, o tempo decorrente até à realização do controlo e o material de obturação dos restantes terços do canal (terço médio e cervical).

Foram encontradas diferenças estatisticamente entre o PAI pré-operatório e PAI pós-operatório, com uma diminuição genérica do mesmo, indicadora do sucesso terapêutico da intervenção ($p < 0.001$).

Discussão

Os resultados deste estudo retrospetivo de uma série de casos, mostram que a técnica de apexificação com ProoRoot® MTA pode ser considerada um tratamento eficaz e previsível em dentes com ápices abertos.

Um protocolo padronizado foi estabelecido antes do início do estudo, e teve em conta parâmetros clínicos e radiográficos analisados por estudos anteriores (28, 32). Atendendo à natureza do estudo, não foi calculado nenhum tamanho da amostra e todos os doentes que se encontraram nos critérios de inclusão fazem parte da mesma. Recorreu-se ao índice periapical de ∅rstavik (PAI) (29) para definir a presença ou ausência de lesão periapical, que associado aos parâmetros clínicos determinou os resultados obtidos na fase de controlo.

Embora o hidróxido de cálcio seja o material com mais tempo de utilização na técnica de apexificação, apresentando taxas de sucesso que variam dos 77 aos 98% (33), outros materiais foram descritos, tais como o fosfato tricálcico e o gel de fosfato de colagénio-cálcico (1).

Após vários estudos, o interesse dos investigadores tem-se centrado mais no uso do agregado de trióxidos minerais (MTA). Este material tem uma vasta gama de aplicações em Medicina Dentária, que incluem as proteções pulpares diretas e indiretas, a obturação do terço apical do canal, a reparação de perfurações ou fraturas radiculares e a formação de uma barreira apical em dentes com polpa necrótica e ápice aberto (1, 13, 21). Na apexificação este material possibilita aos doentes um tratamento previsível e curto o que aumenta a sua colaboração e motivação.

Alguns autores referem que o maior tempo decorrido desde o tratamento até ao controlo pode ser considerado uma vantagem quando queremos analisar a eficácia de um procedimento endodôntico numa investigação clínica, principalmente em casos de necrose pulpar ou de lesão periapical extensa (4, 34). Contudo, estudos recentes demonstraram que os resultados tendem a estabilizar a partir dos 5 anos de *follow-up* (35). No presente estudo, o tempo médio decorrido entre a consulta de tratamento e a última consulta de controlo, foi considerável (36,6 meses).

Para se poder identificar alterações na área periapical, a radiografia deve ser realizada passados, pelo menos, 3 meses tratamento e sucessivamente a cada 3 meses durante o primeiro ano, seguindo-se controlos anuais (13). Os resultados radiográficos deste estudo tiveram em conta a comparação feita entre a radiografia inicial e a radiografia do último controlo. Considerando PAI≤2 como ausência de lesão periapical, então 91,2 % dos dentes estavam curados relativamente à lesão periapical. Dos quatro dentes com PAI>2, três apresentaram uma evolução positiva com a diminuição de um valor do PAI, aquando do

controlo, e no outro dente a lesão periapical permaneceu no mesmo nível PAI e, por isso, classificou-se como tendo, para já, um prognóstico incerto. Além disso um dos dentes apresentava uma lesão endo-periodontal. Estes resultados revelaram-se equiparáveis aos obtidos por outros autores como, por exemplo, Mente e col. (28) que, com uma amostra de 56 dentes e um tempo mínimo de 12 meses decorridos entre o tratamento e o controlo, obtiveram cura em 84% da sua amostra. Holden e col (36) num estudo com uma amostra de 20 dentes e com um tempo mínimo decorrido entre o tratamento e o controlo, tal como o anterior, de 12 meses, obtiveram uma percentagem de dentes com ausência de lesão apical elevada (85%) mas menor que a deste estudo.

Quanto ao tipo de dentes que foram controlados durante o estudo, os incisivos centrais superiores demonstraram ser os mais frequentemente tratados pela técnica de apexificação com ProRoot® MTA (44,2%). Este facto pode ser justificado por estes serem dentes mais sujeitos ao trauma, que foi o factor etiológico mais frequente de agressão pulpar (49%).

Neste estudo, após a colocação do ProRoot® MTA, nos restantes terços do canal (médio e cervical) foi colocado um espigão em 59,6% dos dentes, guta-percha em 36,8% dos dentes, apenas ProRoot® MTA em 1,8% e 1 dos dentes têm essa porção vazia (apenas com base cavitária) por estar a ser sujeito a branqueamento dentário. O tipo de material utilizado na obturação da restante área canalar é um factor relevante no sucesso do tratamento endodôntico (37). Vários estudos verificaram que a combinação do *plug* de ProRoot® MTA com uma restauração adesiva recorrendo a espigões de fibra de vidro parece ser a opção mais indicada no tratamento de dentes imaturos sujeitos à técnica de apexificação com ProRoot® MTA (38).

Relativamente à técnica, preconiza-se a realização de uma barreira de 3-5 mm de ProRoot® MTA ao nível da porção apical do canal (39), este *plug* pode ser intrepertado como uma barreira para possibilitar a compactação posterior de outro material obturador, de modo a prevenir o extravasamento ou a reinfecção do canal.

O *plug* de ProRoot® MTA estava corretamente posicionado em 51 dentes (89,5%) e apresentava-se uniformemente compactado, igualmente, em 51 dentes (89,5%), factor determinante no prognóstico do tratamento . Estes resultados são explicados e corroborados pelos estudos de Sarris e col. (13), que afirmam que a qualidade do *plug* de ProRoot® MTA pode ter efeitos no resultado do tratamento, pois na maioria dos casos do seu estudo, em que o *plug* de ProRoot® MTA apresentava uma qualidade inadequada (4 casos), o prognóstico foi incerto. Por outro lado, outros autores afirmam que o ProRoot® MTA, quando em contato com os tecidos periapicais, promove a estimulação da cimentogénese e a reintegração do ligamento periodontal à superficie radicular (40, 41), não constituindo, portanto, um obstáculo ao sucesso do tratamento. Mente e col. (27), apesar de apresentarem resultados pouco consistentes (p =0.05), concluíram que a extrusão de ProRoot® MTA é acompanhada de uma

taxa de sucesso inferior. Podemos especular acerca das principais razões que levam a este fato, alguns autores acreditam que existe uma alteração da reação de presa do MTA, que é devida ás variações de pH existentes nas lesões periapicais (42). Por outro lado, o extravasamento de MTA pode funcionar como obstáculo à cicatrização (23, 43).

Recentemente alguns autores advogam a utilização de matrizes apicais como barreiras, de forma a optimizar a colocação do ProRoot® MTA nos tratamentos de apexificação e a diminuir o seu extravasamento (44). Além disso, esta técnica pode possibilitar melhoria nas condições de pH do ambiente local onde o MTA irá desenvolver a sua reação de presa inicial, permitindo a obtenção de melhores propriedades de superfície (42).

Ao longo deste estudo a extrusão do ProRoot® MTA mostrou ter influência estatisticamente significativa no prognóstico do tratamento ($p<0.05$). Contudo, a transposição destes resultados para um contexto clínico dever ser cautelosa, pois a ausência de uniformidade na distribuição da amostra assim como a presença comum de lesão periapical (PAI>2) a todos os casos de extrusão, limitam a interpretação clínica das nossas conclusões.

Neste estudo, o género, a faixa etária, o tempo decorrido até à realização do controlo e o material de obturação dos restantes terços do canal (terço médio e cervical) não tiveram impacto estatisticamente significativo na evolução do PAI, bem como na evolução do estadio de desenvolvimento radicular, não tendo, por isso, influência na taxa de sucesso deste estudo. Porém, não se pode excluir que, esta falta de significância se deva ao facto da amostra ser reduzida ou mal distribuida. Mente e col. (27), concluíram que o principal factor de insucesso associado ao tratamento de apexificação com ProRoot® MTA é a existência de lesão periapical, sendo o risco de insucesso 4 vezes superior em dentes com lesão periapical. Ao longo do presente estudo estabeleceu-se a cura em 100% dos dentes sem lesão periapical e em 87,8% dos dentes com lesão periapical.

Houve formação de tecido duro apical em 42 dentes (73,7%). Contudo, nem todos os casos de sucesso estão associados à formação desta ponte de tecido duro. Esta constatação sugere que a visualização radiográfica não é um pré-requisito para o sucesso, mas deve ser contabilizada como um dos factores a considerar nos resultados. Também deve ser tido em conta que nem sempre se visualiza radiograficamente este tipo de estruturas mesmo quando elas estão histologicamente presentes.

O controlo da infeção é um factor preponderante para o sucesso do tratamento de apexificação com ProRoot® MTA (9). Neste estudo optou-se por utilizar o hidróxido de cálcio como medicação intracanal entre sessões (15 dias) e num dente utilizou-se ainda o Crésophéne (Septodont Paris, França), estes foram posteriormente removidos pela instrumentação e irrigação abundante com hipoclorito de sódio a 1%. Segundo alguns autores o aumento do pH intracanlar, pela utilização do hidróxido de cálcio, apenas tem efeitos

adversos na componente orgânica da dentina, diminuindo a resistência à fratura, quando utilizado por um perído superior a 30 dias (45).

Após a avaliação dos resultados, podemos concluir que houve uma evolução positiva de PAI, existindo diferenças estatisticamente significativas entre o PAI pré-operatório e PAI pós-operatório ($p < 0.001$). No que concerne às variáveis secundárias analisadas, apenas a qualidade da posição do *plug* apical de MTA teve influência estatisticamente significativa no sucesso deste tipo de técnica ($p <0.05$), estando a correta posição do *plug* de MTA associada a um melhor prognóstico.

Obtivemos assim sucesso clínico em 93% dos casos e sucesso radiográfico em 91,2% dos casos. Meligy e col. reportaram sucesso em todos os casos de apexificação com ProRoot® MTA (20), enquanto Simon e col. (46) obtiveram sucesso em 81% dos casos. Já Sarris e col. obtiveram sucesso radiográfico em 76.5% e sucesso clínico em 94.1% (13). Segundo estes autores, o sucesso poderia ser superior se o tempo decorrido após o tratamento fosse maior (maiores intervalos de *follow-up* são necessários). Mente e col. (27), recentemente, com uma amostra de 252 dentes e um tempo de *follow-up* compreendido entre 12-128 meses, obtiveram uma taxa de sucesso de 90%.

A elevada taxa de sucesso obtida neste estudo pode ser justificada pela excelente biocompatibilidade do MTA e pela sua capacidade de estimulação da deposição de tecido mineralizado na interface do MTA com a dentina, assim como no interior dos túbulos dentinários. Alguns autores referem que este processo de mineralização promove uma barreira importante, privando as bactérias presentes nos canais e delta-apicais de nutrientes essenciais ao seu desenvolvimento e multiplicação (22, 47).

Em dentes com polpas necrosadas e ápices abertos, as paredes dentinárias irregulares e os ápices divergentes tornam a técnica de apexificação com ProRoot® MTA mais difícil (34). Apesar de, através desta técnica, se resolver o problema do apice aberto, os dentes imaturos sujeitos à técnica de apexificação, mesmo quando tratados de acordo com o estado da arte, ou seja, barreira apical de MTA seguida de restauração adesiva, o prognóstico é incerto devido à desfavorável relação coroa/raiz e à grande suscetibilidade à fratura. Por outro lado, os procedimentos de apexificação restringem a progressão e a maturação radicular (14, 48, 49).

Recentemente, a evolução das técnicas endodônticas regenerativas vieram perspetivar novas possibilidades no tratamento de dentes imaturos em necrose pulpar. A preservação da integridade estrutural da papila apical (evitando também o seu destacamento da raiz correspondente) e da bainha radicular epitelial de Hertwig (ou dos seus derivados), bem como o diagnóstico atempado e o controlo da infeção/inflamação, a par de um eficaz mecanismo de revascularização e dos conhecimento de Engenharia tecidual, são condições essenciais que, à partida, podem proporcionar o desenvolvimento e maturação das células

estaminais, adequadas à diferenciação fenotípica dos tecidos a regenerar, o que pode fazer toda a diferença na reconstituição do complexo pulpo-dentinário e crescimento radicular (50-52).

Conclusões

De uma coorte de 59 doentes tratados pela técnica de apexificação com ProRoot® MTA e que reuniram os critérios de inclusão, conseguimos controlar 47 (57 dentes). Todos os 57 dentes da amostra foram sujeitos a um controlo clínico e radiográfico detalhado.

Os resultados do presente estudo demonstraram que ProRoot® MTA pode ser considerado um material eficaz e previsível no tratamento endodôntico de dentes com ápices abertos, evidenciando uma taxa de sucesso clínico de 93% e taxas de sucesso radiográfico na ordem dos 91,2%. Apenas cinco dentes não reuniram os critérios de sucesso, sendo que quatro foram classificados como tendo prognóstico incerto e um dente foi perdido por fratura.

Apesar dos excelentes resultados clínicos apresentados com a utilização desta técnica, a realização de estudos clínicos com amostras alargadas e períodos de acompanhamento superiores serão uma mais-valia no sentido de melhor definir os factores preditivos do prognóstico deste tratamento.

Bibliografia

1. Rafter M. Apexification: a review. Dental traumatology : official publication of International Association for Dental Traumatology. 2005;21(1):1-8.
2. Andreasen JO, Andreasen FM, Andersson L. Textbook and color atlas of traumatic injuries to the teeth, 4th edn. Oxford: Blackwell Munksgaard; 2007.
3. Chala S, Abouqal R, Rida S. Apexification of immature teeth with calcium hydroxide or mineral trioxide aggregate: systematic review and meta-analysis. Oral surgery, oral medicine, oral pathology, oral radiology, and endodontics. 2011;112(4):e36-42.
4. Bogen G, Kuttler S. Mineral trioxide aggregate obturation: a review and case series. Journal of endodontics. 2009;35(6):777-90.
5. Shabahang S. Treatment options: apexogenesis and apexification. Pediatric dentistry. 2013;35(2):125-8.
6. Kenneth M. Hargreaves SC, editor. Cohen's Pathways of the Pulp. 10th ed. Mosby Elsevier 2011
7. Endodontists AAo. Glossary of endodontic terms, 7th edn. Chicago: American Association of Endodontists;. 2003.
8. Morse DR, O'Larnic J, Yesilsoy C. Apexification: review of the literature. Quintessence international (Berlin, Germany : 1985). 1990;21(7):589-98.
9. Seibel VMC SR, Limongi O. Histomorfologia do reparo após tratamento endodôntico em dentes com rizogênese incompleta: Revisão de literatura. Revista Brasileira de Odontologia. 2006;3(38-43).
10. Moller AJ, Fabricius L, Dahlen G, Ohman AE, Heyden G. Influence on periapical tissues of indigenous oral bacteria and necrotic pulp tissue in monkeys. Scandinavian journal of dental research. 1981;89(6):475-84.
11. Bortoluzzi EA, Souza EM, Reis JM, Esberard RM, Tanomaru-Filho M. Fracture strength of bovine incisors after intra-radicular treatment with MTA in an experimental immature tooth model. International endodontic journal. 2007;40(9):684-91.
12. Feiglin B. Differences in apex formation during apexification with calcium hydroxide paste. Endodontics & dental traumatology. 1985;1(5):195-9.
13. Sarris S, Tahmassebi JF, Duggal MS, Cross IA. A clinical evaluation of mineral trioxide aggregate for root-end closure of non-vital immature permanent incisors in children-a pilot study. Dental traumatology : official publication of International Association for Dental Traumatology. 2008;24(1):79-85.
14. Huang GT. Apexification: the beginning of its end. International endodontic journal. 2009;42(10):855-66.

15. Siren EK, Haapasalo MP, Ranta K, Salmi P, Kerosuo EN. Microbiological findings and clinical treatment procedures in endodontic cases selected for microbiological investigation. International endodontic journal. 1997;30(2):91-5.
16. Bakland LK, Andreasen JO. Will mineral trioxide aggregate replace calcium hydroxide in treating pulpal and periodontal healing complications subsequent to dental trauma? A review. Dental traumatology : official publication of International Association for Dental Traumatology. 2012;28(1):25-32.
17. Parirokh M, Torabinejad M. Mineral trioxide aggregate: a comprehensive literature review--Part I: chemical, physical, and antibacterial properties. Journal of endodontics. 2010;36(1):16-27.
18. Villa P, Fernandez R. Apexification of a replanted tooth using mineral trioxide aggregate. Dental traumatology : official publication of International Association for Dental Traumatology. 2005;21(5):306-8.
19. Parirokh M, Torabinejad M. Mineral trioxide aggregate: a comprehensive literature review--Part III: Clinical applications, drawbacks, and mechanism of action. Journal of endodontics. 2010;36(3):400-13.
20. El-Meligy OA, Avery DR. Comparison of apexification with mineral trioxide aggregate and calcium hydroxide. Pediatric dentistry. 2006;28(3):248-53.
21. Mooney GC, North S. The current opinions and use of MTA for apical barrier formation of non-vital immature permanent incisors by consultants in paediatric dentistry in the UK. Dental traumatology : official publication of International Association for Dental Traumatology. 2008;24(1):65-9.
22. Torabinejad M, Parirokh M. Mineral trioxide aggregate: a comprehensive literature review--part II: leakage and biocompatibility investigations. Journal of endodontics. 2010;36(2):190-202.
23. Felippe WT, Felippe MC, Rocha MJ. The effect of mineral trioxide aggregate on the apexification and periapical healing of teeth with incomplete root formation. International endodontic journal. 2006;39(1):2-9.
24. Asgary S, Ehsani S. MTA resorption and periradicular healing in an open-apex incisor: A case report. The Saudi dental journal. 2012;24(1):55-9.
25. Vanderweele RA, Schwartz SA, Beeson TJ. Effect of blood contamination on retention characteristics of MTA when mixed with different liquids. Journal of endodontics. 2006;32(5):421-4.
26. Mente J, Hage N, Pfefferle T, Koch MJ, Geletneky B, Dreyhaupt J, et al. Treatment outcome of mineral trioxide aggregate: repair of root perforations. Journal of endodontics. 2010;36(2):208-13.

27. Mente J, Leo M, Panagidis D, Ohle M, Schneider S, Lorenzo Bermejo J, et al. Treatment outcome of mineral trioxide aggregate in open apex teeth. Journal of endodontics. 2013;39(1):20-6.
28. Mente J, Hage N, Pfefferle T, Koch MJ, Dreyhaupt J, Staehle HJ, et al. Mineral trioxide aggregate apical plugs in teeth with open apical foramina: a retrospective analysis of treatment outcome. Journal of endodontics. 2009;35(10):1354-8.
29. Orstavik D, Kerekes K, Eriksen HM. The periapical index: a scoring system for radiographic assessment of apical periodontitis. Endodontics & dental traumatology. 1986;2(1):20-34.
30. Reyes VV PM. Treatment of the pulp of the immature tooth apexification with mineral trioxide aggregate. Odontología Sanmarquina. 2009;12:29-32.
31. Giargia M, Lindhe J. Tooth mobility and periodontal disease. Journal of clinical periodontology. 1997;24(11):785-95.
32. Orstavik D, Qvist V, Stoltze K. A multivariate analysis of the outcome of endodontic treatment. European journal of oral sciences. 2004;112(3):224-30.
33. Twati WA, Wood DJ, Liskiewicz TW, Willmott NS, Duggal MS. An evaluation of the effect of non-setting calcium hydroxide on human dentine: a pilot study. European archives of paediatric dentistry : official journal of the European Academy of Paediatric Dentistry. 2009;10(2):104-9.
34. Pace R, Giuliani V, Pini Prato L, Baccetti T, Pagavino G. Apical plug technique using mineral trioxide aggregate: results from a case series. International endodontic journal. 2007;40(6):478-84.
35. Riccardo Pace VG, Michele Nieri, Luca Di Nasso, Gabriella Pagavino. Mineral Trioxide Aggregate as Apical Plug in Teeth with Necrotic Pulp and Immature Apices: A 10-year Case Series. 2014.
36. Holden DT, Schwartz SA, Kirkpatrick TC, Schindler WG. Clinical outcomes of artificial root-end barriers with mineral trioxide aggregate in teeth with immature apices. Journal of endodontics. 2008;34(7):812-7.
37. Santos JMM dos. Prevenção da Microinfiltração Coronária no Tratamento Endodôntico. 2008.
38. Brito-Junior M, Pereira RD, Verissimo C, Soares CJ, Faria ESAL, Camilo CC, et al. Fracture resistance and stress distribution of simulated immature teeth after apexification with mineral trioxide aggregate. International endodontic journal. 2014.
39. Martin RL, Monticelli F, Brackett WW, Loushine RJ, Rockman RA, Ferrari M, et al. Sealing properties of mineral trioxide aggregate orthograde apical plugs and root fillings in an in vitro apexification model. Journal of endodontics. 2007;33(3):272-5.

40. Al-Daafas A, Al-Nazhan S. Histological evaluation of contaminated furcal perforation in dogs' teeth repaired by MTA with or without internal matrix. Oral surgery, oral medicine, oral pathology, oral radiology, and endodontics. 2007;103(3):e92-9.
41. Shabahang S, Torabinejad M, Boyne PP, Abedi H, McMillan P. A comparative study of root-end induction using osteogenic protein-1, calcium hydroxide, and mineral trioxide aggregate in dogs. Journal of endodontics. 1999;25(1):1-5.
42. Shokouhinejad N, Nekoofar MH, Iravani A, Kharrazifard MJ, Dummer PM. Effect of acidic environment on the push-out bond strength of mineral trioxide aggregate. Journal of endodontics. 2010;36(5):871-4.
43. PALMA, Paulo Jorge Rocha da - Apexificação e Revascularização pulpar em dentes permanentes imaturos: estudo experimental in vivo. Coimbra : [s.n.], 2013. Tese de doutoramento.
44. Khetarpal A, Chaudhry S, Talwar S, Verma M. Endodontic management of open apex using MTA and platelet - rich fibrin membrane barrier: A newer matrix concept. Journal of clinical and experimental dentistry. 2013;5(5):e291-4.
45. Witherspoon DE, Small JC, Regan JD, Nunn M. Retrospective analysis of open apex teeth obturated with mineral trioxide aggregate. Journal of endodontics. 2008;34(10):1171-6.
46. Simon S, Rilliard F, Berdal A, Machtou P. The use of mineral trioxide aggregate in one-visit apexification treatment: a prospective study. International endodontic journal. 2007;40(3):186-97.
47. Dreger LA, Felippe WT, Reyes-Carmona JF, Felippe GS, Bortoluzzi EA, Felippe MC. Mineral trioxide aggregate and Portland cement promote biomineralization in vivo. Journal of endodontics. 2012;38(3):324-9.
48. Iwaya SI, Ikawa M, Kubota M. Revascularization of an immature permanent tooth with apical periodontitis and sinus tract. Dental traumatology : official publication of International Association for Dental Traumatology. 2001;17(4):185-7.
49. Bose R, Nummikoski P, Hargreaves K. A retrospective evaluation of radiographic outcomes in immature teeth with necrotic root canal systems treated with regenerative endodontic procedures. Journal of endodontics. 2009;35(10):1343-9.
50. Hargreaves KM, Geisler T, Henry M, Wang Y. Regeneration potential of the young permanent tooth: what does the future hold? Pediatric dentistry. 2008;30(3):253-60.
51. Nosrat A, Li KL, Vir K, Hicks ML, Fouad AF. Is pulp regeneration necessary for root maturation? Journal of endodontics. 2013;39(10):1291-5.
52. Huang GT. The coming era of regenerative endodontics: what an endodontist needs to know. The Alpha omegan. 2011;104(1-2):46-51.

Anexos

Anexo 1

Listagem de abreviaturas

MTA - Agregado de Trióxidos Minerais

PAI – Índice Periapical de ∅rstavik

ODMt - odontometria de trabalho

Lista das Tabelas e Figuras

Tabela I. Critérios de Inclusão e de Exclusão

Tabela II. Critérios de avaliação das radiografias, quanto ao sucesso do tratamento

Tabela III. Identificação dos dentes controlados segundo a nomenclatura do sistema FDI

Figura 1. Distribuição dos casos estudados em função da idade dos doentes no controlo pós-operatório

Figura 2. Avaliação do prognóstico do tratamento de apexificação com ProRoot® MTA em função do tipo de dente.

Figura 3. Distribuição do número de casos controlados pelo tempo decorrido entre a data da consulta de tratamento e a data da última consulta de controlo

Figura 4. Avaliação do prognóstico do tratamento de apexificação com ProRoot® MTA em função da qualidade do *plug* apical de MTA.

Figura 5. Distribuição do **Índice periapical (PAI)** pré operatório e pós-operatório.

Figura 6. Avaliação do prognóstico do tratamento de apexificação com ProRoot® MTA em função da etiologia do ápice aberto.

Anexo 2

Caso Clínico - Apexificação com ProRoot® MTA do dente 11

Exame Radiográfico

Figura 5 - (A) Radiografia pré-operatória da lesão periapical do dente 11. (B) Radiografia do primeiro controlo, 64 meses após o tratamento. (C) Radiografia do segundo controlo, 86 meses após o tratamento do dente 11.

Recolha de dados precedentes ao tratamento

Sexo	Idade	Dente	Estadio d desnvolv. Apical	PAI pre-op	Etiologia				
					Trauma	Cárie	PAP	PAS	Anomalias Desenvolvimento
Feminino	21	11	3	1	sim	não	não	não	não

História clínica e radiográfica do tratamento e dos controlos pós-operatórios

Tratamento													
Isol. Absol.	Irrigação		Med. Intr.		Rest. Prov.	Mat. Obt.		Técnica Obt.			Rest. Def.		
	EDTA	NaOCl	HC	Cresophene		Gutta	MTA	Plug MTA	Cond. Lat	Termopl.	Adesiva (espigão)	Resina comp.	Rest. Fixa
sim	não	sim	sim	sim	cavit	não	sim	sim	não	não	sim	sim	não

1º Controlo																			
Sinais e sintomas		Tec. Moles		Testes			Mobil.	Sondagem		IPA	Anatomia apical		Estadio d desnvolv. apical	Posição Plug		compactação Plug	Ponte dentinária	
Presentes	Ausentes	Edema	Fistula	Percursão V	Percursão H	Frio		Normal	Patológica		Diverg.	Não div.		Ideal	Não ideal		Ausente	Presente
não	sim	não	não	negativo	negativo	negativo	1	sim	não	1	não	sim	3	sim	não	sim	não	sim

2º Controlo																		
Sinais e sintomas		Tec. Moles		Testes			Mobilidde	Sondagem		IPA	Anatomia apical		Estadio d desnvolv. apical	Posição Plug		compactação Plug	Ponte dentinária	
Presentes	Ausentes	Edema	Fistula	Percursão V	Percursão H	Frio		Normal	Patológica		Diverg.	Não div.		Ideal	Não ideal		Ausente	Presente
não	sim	não	não	negativo	negativo	negativo	1	sim	não	1	não	sim	4	sim	não	sim	não	sim

Anexo 3

Consentimento Informado e Esclarecido do doente

Está convidado a participar num estudo clínico e este formulário tem como objectivo ajudá-lo a decidir sobre a participação neste estudo. Por favor leia atentamente este formulário e não hesite em colocar qualquer questão para esclarecer alguma dúvida que tenha ao Médico Dentista que o acompanha.

Título do estudo clínico

"Estudo clínico de uma série de casos de Apexificação com ProRoot® MTA".

Local de realização

Clínica Integrada de Medicina Dentária da Faculdade de Medicina da Universidade de Coimbra.

Investigadores

- Mestre Paulo Jorge Rocha da Palma;
- Professor Doutor João Miguel Marques dos Santos;
- Pedro Hernâni dos Santos Calaça.

Descrição dos procedimentos

Para se encontrar em condições elegíveis para participar neste estudo, tem de apresentar pelo menos um dente com uma barreira apical de MTA (barreira de material regenerador na zona terminal do canal do dente). Este tipo de barreira é aplicado em dentes que, após o seu desenvolvimento, sofreram infecção, ou dentes que pararam o seu crescimento e maturação, por trauma, infecção ou outra causa. Estes dentes apresentam paredes finas e frágeis e um canal amplo. Assim, a barreira apical é essencial para encerrar o canal do dente e permitir a formação de tecidos mineralizados. Essa barreira pode ser feita com a utilização de ProRoot® MTA, um material que é compatível com os tecidos e permite, então, a formação de tecidos mineralizados e de uma barreira dura.

O tratamento aplicado encontra-se em utilização desde há vários anos, com segurança devidamente comprovada a nível laboratorial e na prática clínica. O objetivo deste estudo é verificar a sua eficácia clínica, que se poderá traduzir pela criação de tecidos mineralizados.

A participação neste estudo implica a realização de uma consulta de controlo do tratamento efectuado, na qual será realizado registo fotográfico, uma radiografia dentária, testes de percussão, e sondagem periodontal (medição do espaço das bolsas de gengiva em torno do dente), que não constituem motivo de sofrimento ou desconforto adicional para o

doente. A consulta terminará com a destartarização com ultrassons e polimento com pasta (higienização) dos dentes do paciente.

Duração do estudo clínico

O estudo terá a duração de oito meses após a consulta de controlo.

Preservação do anonimato

Os dados pessoais do doente permanecerão sob sigilo, salvaguardando-se a sua identidade. Apenas os investigadores terão acesso aos dados pessoais do doente e qualquer dado ou imagem obtidas não permitirá a identificação do mesmo, garantindo-se a confidencialidade em relação à participação neste estudo.

Se por qualquer motivo não desejar participar no estudo, a qualidade do seu tratamento na Clínica Integrada de Medicina Dentária não será afectada. O doente possui ainda liberdade para abandonar o estudo, apesar de tal constituir uma perda para o projecto de investigação.

Relevância do estudo

Este trabalho constituirá um contributo para a optimização da técnica de Apexificação com MTA. Será de igual modo uma relevante contribuição para a realização da minha tese de mestrado integrado em Medicina Dentária.

Caso tenha alguma dúvida ou questão adicional, pode-me contactar através do seguinte e-mail: pedrohernani_11@hotmail.com

Declaro que tomei conhecimento e concordo,

_____

(Nome do doente)

_____

(Assinatura do doente)

_____

(Assinatura investigador)

_____

(Assinatura Orientador)

Coimbra, _____ de _____ do ano 20____

Anexo 3

Relatório da Consulta de Controlo

Nome:_____**Processo:**_____

Telefone:_____ **Data da Consulta**:_____ **Dente(s)**_____

Data do Tratamento_____ **Etiologia**_____

Registo Fotográfico ☐

T	PV	PH

Radiografia ☐

Cor_____

Tecidos Moles:

_____

_____

Periodontograma:

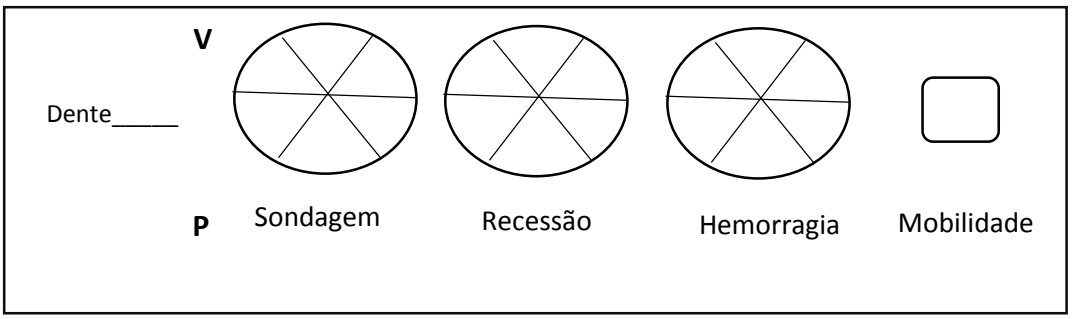

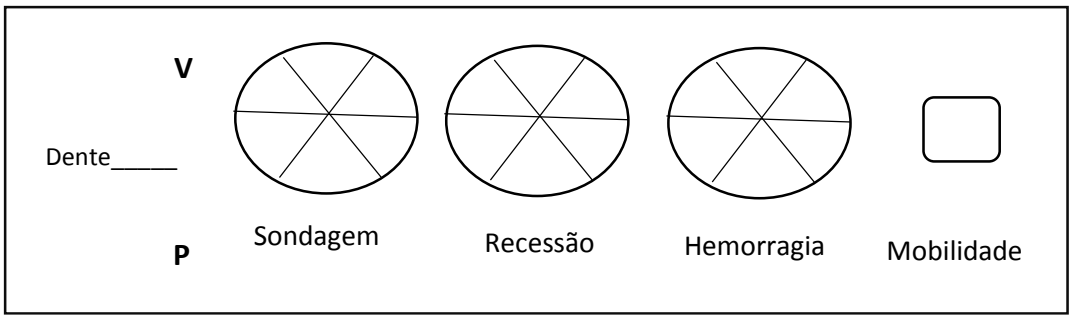

Queixas:_____

_____

_____

_____