Abstract

Introduction *Giant cell tumor (GCT) is a rare, aggressive, potentially malignant primary lesion of bone that occurs in young adults, and for which surgical treatment is not always an option, sometimes resulting in severe morbidity and with the risk of recurrence. Recent studies presented denosumab as the first effective medical treatment for this type of tumor and which has recently been approved for this indication. The cases of nine patients with GCT of bone treated with denosumab at the Bone and Soft Tissue Tumor Unit of Coimbra University Hospital were analyzed in order to evaluate the initial and medium-term results regarding efficacy and safety of this medicament in GCT of bone.*

Methods *Electronic and paper-based medical records were analyzed. Clinical interviews were performed by the author of the article. More information about each case, treatment, follow-up and outcome were provided by the physicians responsible and/or encharged of the patients.*

Results *The mean age at diagnosis was 40 (range 23-76 years). Six patients had GCT within the appendicular skeleton and three in the spine/sacrum. All tumors were potentially ressectable, except two lesions located in the sacrum. Four cases of tumor recurrence, three of them occurring after surgical resection and one case of unresectable tumor persistence (sacrum). Patients received 120 mg denosumab subcutaneously on the first, eighth, fifteenth and twenty-eighth days and, thereafter, every 28 days. There was reduction in pain in all patients and from the eight patients who received over 7 months of treatment, seven (88%) showed significant improvement in symptoms, currently performing the daily basis activities and professional life. The seven patients with tests before and after treatment have stable disease. Average treatment with denosumab was 23 months (range 3 weeks to 53 months).*

Discussion *Criteria for initiation of denosumab was equal to current indications, except for tumor recurrence. Due to lack of performed exams and/or access to them or their reports, it*

was not possible to assess the evolution of each tumor in detail. Consistent results with the open-label phase 2 study of 2010, in which there was no tumor progression in 67% of patients evaluated by radiology; yet discrepant with studies that led to the approval of the drug, where 25% of patients had their tumor dimensions decreased.

Conclusion *Denosumab is effective, providing symptomatic and functional improvement, able to maintain the stability of the GCT of bone, and well tolerated by patients. For more definite conclusions about its effect on tumor development in these patients, continued treatment and follow-up is required.*

Resumo

Introdução O tumor de células gigantes (TCG) é uma lesão primária do osso rara, agressiva, potencialmente maligna que ocorre em adultos jovens e cujo tratamento cirúrgico não é sempre opção, por vezes resultando em séria morbilidade e comportando risco de recidiva. Estudos recentes propuseram o denosumab como primeiro tratamento médico eficaz para este tipo de tumor, tendo sido recentemente aprovado para esta indicação. Foram analisados nove casos de com TCG ósseo e tratados com denosumab na Unidade de Tumores do Aparelho Locomotor (UTAL) no Serviço de Ortopedia do Centro Hospitalar e Universitário de Coimbra (CHUC), de modo a avaliar os resultados iniciais e a médio prazo relativos à eficácia e à segurança deste medicamento no TCG ósseo.

Métodos Foram analisados os processos clínico e informático dos doentes. Foram realizadas entrevistas clínicas executadas pela autora do artigo. Outras informações relativas aos doentes, tratamento, seguimento e evolução foram fornecidas pelos médicos do CHUC responsáveis e/ou próximos dos casos.

Resultados Idade média ao diagnóstico de 40 anos (23-76 anos). Seis doentes com TCG no esqueleto apendicular e três ao nível da coluna/sacro. Todos os tumores eram potencialmente

ressecáveis, exceto as duas lesões localizadas no sacro. Quatro casos de recidiva tumoral, três deles ocorridos após ressecção cirúrgica e um caso de persistência tumoral irressecável (sacro). Os doentes receberam 120 mg de denosumab por via subcutânea ao primeiro, oitavo, décimo quinto e vigésimo oitavo dias e, a partir daí, de 28 em 28 dias. Diminuição da dor em todos os doentes e dos oito doentes a realizar o tratamento há mais de sete meses, sete demonstraram melhoria significativa na sintomatologia, conseguindo actualmente realizar as atividades de vida diária e profissional. Dos sete doentes com exames de imagem anteriores e posteriores, todos eles apresentam doença estável. Média de tratamento com denosumab de 23 meses (variação de 3 semanas a 53 meses).

Discussão Critérios para início do denosumab utilizados na UTAL iguais às indicações atuais, exceto a recidiva tumoral. Não foi possível avaliar pormenorizadamente a evolução tumoral de cada doente por carência de exames e/ou acesso a exames/relatórios. Resultados consistentes com o estudo *open-label* de fase 2 em 2010, em que não se verificou progressão tumoral em 67% dos doentes avaliados radiologicamente; contudo discrepantes com os estudos que estiveram na base da aprovação do fármaco, com diminuição tumoral em 25% dos doentes.

Conclusão O denosumab é eficaz na melhoria sintomática e funcional, capaz de manter a estabilidade do TCG ósseo, e bem tolerado pelos doentes. Para conclusões mais concretas sobre o seu efeito na evolução tumoral nestes doentes, é necessária a continuação do tratamento e do seu seguimento.

Palavras-chave

Tumor de células gigantes do osso · Denosumab · Anticorpo monoclonal anti-RANKL· RANKL

Introdução

O tumor de células gigantes (TCG) é um tumor primário do osso, intramedular, com uma preferência específica por idade e localização esquelética, e cujo potencial de crescimento é extremamente variável e imprevisível [1].

É considerado um tumor benigno relativamente raro, representando cerca 3-5% dos tumores primários do osso [2,3,4]. Afeta principalmente população jovem entre os 20 e os 40 anos [2] e é ligeiramente mais prevalente no sexo feminino (1,2-1,5:1) [4,5]. O TCG tem sede primordial nas epífises e metáfises dos ossos longos, mais de metade dos casos localizados na região do joelho [2,4]. Muito raramente podem ocorrer em indivíduos que ainda não atingiram a maturidade esquelética [2,3,5,6].

Dor e deformidade no local afetado são as manifestações clínicas mais comuns [1,2,5,6], mas pode ocorrer fratura patológica como primeira manifestação em até 1/3 dos doentes [2]. A lesão primária é caracteristicamente osteolítica que determina a imagem radiotransparente típica deste tumor na radiografia, refletindo destruição óssea; esta pode interromper a cortical óssea e progredir exteriormente ao osso [2,6], enquadrando-se na classificação de Lodwick (Tabela 1).

O curso clínico deste tumor pode ser complicado pela sua taxa de recidiva, 10-75%, dependendo do estádio, dimensões, localização e tipo de intervenção cirúrgica [2,4,7]; metástases para o pulmão (até 5% dos casos), mesmo tratando-se de um TCG histologicamente benigno [2,4,8,9]; malignização espontânea (1-3% dos doentes) [3,8,9]; e, ainda mais raramente, apresentação multicêntrica [10]. A transformação maligna ocorre geralmente após radioterapia local ou após diversas recorrências do tumor, e depende também da localização [4,5]. Os casos de tumor primário maligno são raros [3].

Cerca de 80% dos doentes com TCG primário podem ser sujeitos a intervenção cirúrgica [5], sendo esta considerada tratamento definitivo, com cura até 90% dos casos

[11,12] e, portanto, o tratamento de eleição [5,13]. O tratamento cirúrgico tanto pode ser por curetagem intralesional, mais adequado para estádios 1 e 2 de Enneking (Tabela 2), cuja taxa de recorrência é a mais elevada [10,14], mas que pode ser reduzida através de novos tratamentos adjuvantes, reportando-se atualmente uma taxa de recidiva global de 22% [13,15]. A excisão (marginal ou alargada) é indicada para os tumores biologicamente mais agressivos (estádio 3), de grandes dimensões e invasão dos tecidos moles adjacentes, recidivas, fraturas patológicas e quando os tumores se localizam na fíbula proximal, clavícula ou ulna distal [1,14]. A radioterapia é reservada para os tumores de difícil acesso cirúrgico e a recidivas [10,14]. Outra hipótese é a embolização, pré-operatória para reduzir o risco de hemorragia, ou como tratamento, para limitar a progressão de um tumor inoperável [14]. O problema destas hipóteses terapêuticas reside sempre na possibilidade de taxa de recidiva de 5-10% mesmo com ressecção [14] e nos casos em que o tumor é considerado irressecável [16]. Um tumor é considerado irressecável quando a cirurgia comporta séria morbilidade para o doente, como amputação do membro ou reconstrução/substituição da articulação, principalmente quando se trata de um indivíduo jovem [13]. Principalmente para este tipo de casos, foi recentemente a aprovada pela FDA (*United States Food and Drug Administration*) uma terapêutica que tem vindo a demonstrar bastante potencial – o denosumab [17-20].

O denosumab é um anticorpo IgG2 monoclonal humano específico contra o RANK ligando (RANKL) e crê-se que a sua eficácia no TCG do osso advenha principalmente da inibição osteoclástica através da inibição da via RANK-RANKL [5,6,11]. Apesar dos mecanismos de desenvolvimento e comportamento biológico do TCG do osso não terem sido ainda completamente compreendidos [11,21], acredita-se que os três grupos celulares componentes do TCG do osso – células do estroma neoplásicas, células mononucleares e células gigantes multinucleadas (*osteoclast-like)* – interajam entre si regulando a via osteoclástica por via de diversos mediadores, incluindo o RANK e RANKL [2,21]. São

portanto as células do estroma, ainda que derivadas de osteoblastos [3,21] e com características osteoblásticas, o verdadeiro componente neoplásico deste tumor [10]. Estas células do estroma neoplásicas expressam RANKL – um mediador essencial da formação, função e sobrevivência dos osteoclastos [21] – e acredita-se que seja este o fator central no recrutamento de células gigantes *osteoclast-like*, que expressam RANK, assim como os seus precursores. As células gigantes multinucleadas, epónimas deste tumor, são as responsáveis na fisiopatologia osteolítica do tumor, e podem ser predominantes [3,5,21].

Diversos estudos recentes mostraram que o tratamento com o denosumab nos doentes com TCG ósseo avançado, irressecável ou recidivado, tem efeitos tanto na modificação da composição tumoral, redução da destruição óssea e formação de osso maduro, e ainda benefício clínico [4,5,16,22]. O uso deste fármaco mostrou ainda boa tolerância na maioria dos doentes [5, 17-20]. Desta forma, desde 13 de unho de 2013 que o denosumab é o único tratamento médico para TCG do osso, indicado para os casos irressecáveis ou cuja ressecção cirúrgica muito provavelmente resultaria em morbilidade severa, em adultos e adolescentes esqueleticamente maduros [17-20].

O objetivo deste trabalho é sumarizar a experiência do uso de denosumab como tratamento médico de TCG ósseo na Unidade de Tumores do Aparelho Locomotor (UTAL) do Serviço de Ortopedia do Centro Hospitalar e Universitário de Coimbra (CHUC). A área de ortopedia neste centro foi atualmente elevada a um estatuto de excelência clínica (de acordo com o Sistema Nacional de Avaliação em Saúde) e é o único serviço hospitalar do país a possuir uma unidade independente de tumores do aparelho locomotor, sendo por isso um importante centro de referência nacional. Através da análise dos nove doentes diagnosticados e atualmente em tratamento com denosumab, interessa avaliar a eficácia do medicamento a curto e a médio prazo em cada um deles, nomeadamente na redução da sintomatologia e das dimensões tumorais, bem como o espectro de efeitos adversos, tendo em conta a diversidade

de cada doente e a sua evolução clínica. Importa por isso analisar as informações colhidas de cada um destes casos e, no seu conjunto, compará-las com a literatura disponível sobre o tema, acrescentando assim evidência clínica do denosumab como tratamento médico eficaz do TCG do osso e, quiçá, alargar a lista indicações e de efeitos secundários denosumab neste contexto.

Materiais e métodos

Este estudo decorreu e foi concluído UTAL do Serviço de Ortopedia do CHUC. Foram incluídos neste artigo todos os casos de doentes com tumores ósseos de células gigantes seguidos nesta unidade do Serviço de Ortopedia do CHUC que receberam, também nesta instituição e a determinado momento do curso clínico da patologia, tratamento médico com denosumab, segundo protocolo específico e descrito nos "Resultados".

A descrição das informações relativas a cada caso clínico aqui expostos foram obtidas através do acesso aos processos clínicos dos doentes e do Sistema de Gestão Integrada do Circuito do Medicamento 2.0 do CHUC (PACS), assim como através da entrevista clínica pessoal realizada pela autora do artigo. Além disso, outras informações relativas aos doentes, tratamento, seguimento e evolução foram fornecidas pelos médicos responsáveis e/ou próximos dos casos.

A revisão da literatura aqui apresentada foi elaborada a partir das publicações disponíveis de forma livre nas bases de dados PubMed/Medline, Medscape, FDA, ClinicalTrials.gov e Google. Ainda recorri ao serviço de Solicitação de Pesquisa da Biblioteca Central do CHUC. As palavras-chave da pesquisa foram: denosumab, RANK, RANKL, tumor de células gigantes do osso. Pediram-se artigos publicados depois do ano 2000, em língua portuguesa, inglesa, italiana e espanhola. De entre os artigos encontrados, foram selecionados os de maior relevância. Deu-se também maior interesse a artigos mais

recentes, com maior número de citações ou de autores com maior número de publicações sobre o tema em causa. Usaram-se juntamente artigos mais antigos, quando a sua pertinência ou informação o justificava.

Resultados

Doentes (Tabela 3)

Dos nove doentes avaliados neste estudo, seis foram diagnosticados e seguidos nos Hospitais da Universidade de Coimbra (HUC), ou no atual CHUC. Os restantes foram reencaminhados de outras instituições, já diagnosticados e submetidos a tratamento(s).

O diagnóstico nestes doentes ocorreu sensivelmente após uma média de oito meses do início das queixas (variação de um mês a dois anos), realizado através do estudo histológico/anatomo-patológico de amostras do tumor obtidas por biópsia, do tipo excisional em três doentes e as restantes por agulha guiada por TAC.

A variação das idades dos doentes (ao diagnóstico) foi de 23 a 76 anos, sendo estes extremos representados por doentes do sexo feminino. A idade mediana destes doentes é de 45 anos, e a média das idades é de 40 anos. Quase que não houve dominância de sexo, havendo cinco casos em nove do sexo feminino (55,5%). Prevaleceu a raça caucasiana, havendo apenas um caso de raça negra (#4).

Nenhum doente tinha antecedentes pessoais relevantes, a não ser o #4, que sofre de drepanocitose, e a #6 que tem história recente (prévia ao diagnóstico) de trombose venosa profunda. A doente #3 tem insuficiência cardíaca, hipertensão arterial e dislipidémia, controladas farmacologicamente.

A localização mais frequente do TCG foi ao nível do esqueleto apendicular: dois confinados ao osso ilíaco (ambos ao nível da asa), três localizados no membro inferior distal

(dois na tíbia e um na fíbula) e um caso no membro superior envolvendo a epífise distal do rádio, com invasão do carpo. Destes seis tumores do esqueleto apendicular, três estão localizados no hemi-esqueleto direito e três do lado esquerdo. Os restantes três TCG encontravam-se no esqueleto axial ao nível da coluna vertebral: um na região cervical e outros dois na região sagrada/coccígea.

Nenhum doente tinha metástases ou eventualmente as desenvolveu durante a realização do estudo. Não houve nenhum caso de tumor multicêntrico ou de malignização.

A forma mais comum de apresentação foi dor, de carácter progressivo, com periodicidade noturna, associada a impotência funcional (sete em nove casos –78%). Houve dois casos (#3 e #7) em que a dor foi tipo "queimadura". Em dois casos, o quadro iniciou-se após fratura patológica, ambas ocasionadas por traumatismo de baixa energia,

A determinada altura do curso clínico dos doentes com TCG do esqueleto axial, todos sofreram sintomas neurológicos. No doente #1 ocorreram no espaço de cinco meses depois do início da cervicalgia por fractura patológica e manifestaram-se por alteração da sensibilidade distal dos membros superiores (função motora preservada), devido a compressão radicular cervical. Nos outros dois casos houve compressão das raízes nervosas sagradas que, na doente #3, levaram a um estado de quase paraplegia passados cerca seis meses do início dos sintomas. Nesta doente houve também compressão dos órgãos viscerais adjacentes, nomeadamente ao nível da ampola rectal, causando alteração do trânsito intestinal, com obstipação predominante e tenesmo e, com a progressão da doença, a doente dependia frequentemente da desimpactação fecal manual por terceiros. De forma semelhante, a doente #2 a manifestar um estado sério de paraparésia e perda do controlo dos esfíncteres. Resumindo, com a progressão dos sintomas, todos os doentes chegaram a um ponto em que, em maior ou menor grau, a realização das atividades de vida diária ficou comprometida,

assim como a atividade profissional, sendo que todos os doentes empregados tiveram que pedir “certificado de incapacidade temporária”.

Em todos eles se realizou, quando possível, o estadiamento radiológico de Lodwick e a classificação de Enneking (Tabelas 1 e 2). Metade dos tumores do esqueleto apendicular se diagnosticaram do estádio IC, dois encontravam-se no IA e apenas um no IB. Todos os tumores mostravam um comportamento agressivo – estádio 3 de Enneking.

Houve cinco casos de TCG ósseo primário, quatro potencialmente ressecáveis e um irressecável por localização a nível do sacro. Das quatro recidivas, três eram ressecáveis e ocorreram após cirurgia, e uma irressecável, localizada ao nível do sacro.

Os casos de recidiva ocorreram a uma idade média de 31 anos (variegação de 23 a 43 anos), sendo três os casos do sexo feminino. O caso irressecável a nível do sacro (#2), que ocorreu nos HUC, persistiu após sete semanas de radioterapia e duas embolizações no espaço de treze meses, e pode ser considerado mais como persistência tumoral. Os restantes casos foram reencaminhados de outras instituições já com cirurgia excisional realizada. A recidiva pós-cirúrgica ocorreu em média oito meses depois do tratamento. O doente #1, diagnóstico mais antigo do estudo, sofreu no espaço de um ano e três meses cinco intervenções cirúrgicas, aproximadamente quatro meses de radioterapia e ainda cinco meses de tratamento corticosteroide, até que iniciou o denosumab.

Tratamento

Dos nove doentes avaliados neste estudo, sete deles iniciaram o tratamento com denosumab nos HUC, ou no atual CHUC. Os dois casos mais antigos iniciaram o tratamento com denosumab em Barcelona, Espanha, no *Hospital de la Santa Creu i Sant Pau,* o que dificultou o acesso a exames e seguimento médico realizados.

Na UTAL, antes de se decidir começar o tratamento, realizou-se história clinica completa, investigando medicação habitual e eventuais alergias, inclusive a medicamentos. Foi mantida a medicação habitual que eventualmente era feita pelos doentes.

Atentou-se ao estado clínico geral, sintomas e sua interferência com vida diária. Foram eventualmente pedidos novos exames complementares de diagnóstico, assim como radiografia, tomografia axial computorizada (TC) e ressonância magnética (RM) lesionais. Foram também realizadas, em todos os doentes, TC torácica e cintigrafia do esqueleto para assegurar a ausência metástases pulmonares e lesão tumoral única.

Também, todos os doentes tiveram consulta em estomatologia, tendo eventualmente realizado procedimentos dentários invasivos antes do início do tratamento. Foram realizadas análises sanguíneas num curto espaço de tempo antes de iniciar o tratamento, para obter os valores base pessoais do hemograma e bioquímica.

Os doentes foram seguidos analiticamente por hemograma e bioquímica periódica, a partir de amostras de sangue retiradas no início de cada ciclo de tratamento.

Protocolo

O protocolo anti-osteoclástico com o anticorpo monoclonal anti-RANKL instituído foi igual em todos os doentes e consistiu na administração de 120 mg de denosumab, por via subcutânea no primeiro (D1), oitavo (D8), décimo quinto (D15) e vigésimo oitavo (D28) dias de tratamento e, desde então, de 28 em 28 dias. Nos primeiros ciclos de tratamento administraram-se ainda anti-histamínicos (H1 e H2) e foram administrados suplementos diários de cálcio e vitamina D (mínimo 500 g e 400 UI, respetivamente, a menos que se verificasse hipercalcémia), e igualmente antibioterapia oral com amoxicilina (1000 mg 3 id).

Evolução clínica

Dos nove doentes neste estudo, um ainda não completou um mês de tratamento e dois iniciaram o tratamento em Barcelona. De entre todos, apenas o doente #4 não respondeu tão

bem ao tratamento, quer clínica quer radiologicamente, referindo apenas ligeira diminuição da dor, apesar de em tratamento há cerca de um ano e meio. Para os seis doentes que iniciaram o tratamento em Coimbra, o tempo de resposta clínica – melhoria sintomática e funcional – foi aproximadamente um mês em todos eles, com melhoria progressiva nos meses subsequentes. Em dois doentes houve recorrência recente da dor, nomeadamente a #6 que refere, desde o início de fevereiro, dor após esforços (nomeadamente após oito horas em pé exigidas pela sua profissão); e na doente #3, que referiu dor na segunda metade dos passados meses de janeiro e fevereiro, que cediam com metamizol. A doente #8 descreve aumento da dor ao D15. De uma maneira geral, excetuando-se o doente #4, todos os doentes recuperaram muito bem clinicamente, sendo atualmente capazes de realizar as suas atividades de vida diária e profissional. O doente #9, apesar de ter apenas realizado o terceiro ciclo de tratamento (D15), já referiu melhoria da dor, encontrando-se contudo ainda incapaz de realizar as atividades de vida diárias.

Evolução tumoral (Tabela 4)

Infelizmente, não foi possível quantificar o grau de resposta tumoral em todos os doentes devido à impossibilidade de acesso aos exames e ou relatórios ou, eventualmente, por estes ainda não terem sido realizados na altura do estudo.

Dos sete doentes com exames prévios ao denosumab e posteriores, todos foram relatados como com doença estável. O doente #4 é o único com uma evolução tumoral, até ao momento de conclusão do estudo, mais divergente dos restantes doentes. A cerca de um ano de tratamento houve evolução para um estádio II de Lodwick e uma TC realizada mais recentemente verifica-se estabilidade da lesão óssea mas aumento da massa de tecidos moles adjacente.

O período médio de tratamento foi 23 meses (excluindo o doente #9) e, novamente pelos mesmos motivos, ainda não se confirmou ou, eventualmente, pôde confirmar, resposta

tumoral parcial. No entanto, nos tumores do esqueleto apendicular, foi possível visualizar à inspeção a redução do volume tumoral em dois doentes (#7 e #8), verificada em ambas passados três meses de tratamento. Os sintomas atribuídos à compressão tumoral também diminuíram, nomeadamente na doente #3 logo após o 1º mês de tratamento.

Atualmente todos os doentes continuam em tratamento com denosumab, cujo tempo de duração é indeterminado. O tempo médio de tratamento neste estudo foi de 23 meses, no entanto o doente mais antigo já realizou 53 meses de tratamento, enquanto o mais recente completará neste mês os quatro primeiros ciclos de tratamento. Portanto excluindo os extremos, que são os doentes #1, #2 (que realizam o tratamento há mais de três anos) e o #9, o período médio de tratamento foi de 15 meses.

Eventos adversos

Os doentes foram seguidos analiticamente por hemograma e bioquímica periódica, (com especial atenção aos valores de proteína C-reativa [PCR], cálcio e fosfatase alcalina), usualmente a partir de amostras de sangue retiradas no dia de cada ciclo de tratamento, os quais se mantiveram na generalidade dentro da normalidade. A única exceção foi o doente #4, que teve os valores de PCR constantemente elevados (6,3-9,96 mg/dl), mantendo-se anémico durante todo tratamento (hemoglobina 10,4-11,1 mg/dl). Foi também neste doente que se verificaram as ocorrências mais relevantes durante o tratamento, nomeadamente o surgimento de uma ferida sobre o tumor ao 7º mês (10º ciclo), provavelmente na sequência de vasculopatia livedóide, ocorrida durante o 11º ciclo, para qual se prescreveu ácido acetilsalicílico. A ferida evoluiu bem, encontrando-se cicatrizada passados três meses.

As queixas mais comuns foram náusea ligeira e astenia, mais marcadas nos primeiros 2-3 meses de tratamento, experienciadas por todos dos doentes. Houve episódios isolados e não significativos de diarreia ligeira a moderada, do tipo aquoso, em quatro doentes, que ocorreram em diferentes fases do tratamento. Houve uma doente com queixas de cefaleia

intensa (14º ciclo), e outra com uma reação urticariforme (3º ciclo), ambas tendo ficado resolvidas após tratamento médico adequado. No que toca a reações cutâneas, o doente #5 teve micose interdigital durante o 4º ciclo. Especificamente, a doente #7, referiu parageusia nos primeiros meses de tratamento, e dispepsia, odinofagia, e ainda fissura anal durante os ciclos 8-11. Actualmente, a doente refere de novo astenia e perceção de fragilidade. Nota ainda diminuição da acuidade visual e auditiva.

A D15 houve um doente que se apresentou com sintomas gripais, apirético (#4), e a doente #6 teve infeção urinária durante o 9º ciclo.

Tabelas

Tabela 1 – Classificação de Lodwick para lesões ósseas*

Critérios da lesão \ Grau	IA	IB	IC	II	III
Padrão	Geográfico	Geográfico	Geográfico (obrigatoriamente)	Mosqueado ou geográfico	Permeativo (obrigatoriamente)
Bordo	Regular, lobulado, multicêntrico; Bem definido	Regular, lobulado, multicêntrico; Interrompido/mal definido	Regular, lobulado, multicêntrico; Interrompido/mal definido. Mosqueado (< 1 cm)	Irregular, mal definido. Se geográfico, obrigatório mosqueado > 1 cm	Qualquer
Interrupção da cortical	Ausente/parcial	Ausente/parcial	Total (obrigatoriamente)	Total por definição	Total por definição
Bordo esclerótico	Obrigatório	Opcional	Opcional	Opcional mas infrequente	Opcional mas infrequente
Expansão da cortical	Opcional. Cortical expandida ≤ 1 cm	Se bordo esclerótico, cortical expandida > 1 cm	Opcional	Opcional mas infrequente	Opcional mas infrequente
Malignidade	Maior probabilidade de ser benigno ⟷				Maior probabilidade de ser maligno

*Retirado de: Lodwick GS, Wilson AJ, Farrell C, Virtama P, Dittrich F. Determining growth rates of focal lesions of bone from radiographs. *Radiology* 1980 Mar; 134(3): 577-83.

Tabela 2 – Estadiamento de Enneking para TCG ósseo*

Estádio	Grau	Local	Metástases	Definição	Comportamento
1	G0	T0	M0	Latente	Estável ou cura espontaneamente. Bordos bem definidos.
2	G0	T0	M0	Activo	Crescimento progressivo, mas limitado por barreiras naturais.
3	G0	T1-2	M0-1	Agressivo	Crescimento progressivo, não limitado por barreiras naturais.

*Retirado de: Enneking WF. Musculoskeletal tumor surgery. New York (NY): Churchil Livingstone, Inc.; 1983.

Tabela 3 – Resumo dos doentes

Doente	Sexo	Diagnóstico			Localização	Estádio		Clínica à apresentação	Recidiva	Cirurgia	Outros tratamentos	Denosumab	
		Idade	Data/Método	Local		L	E					Início	Ciclos**
#1	M	25	30-04-08 /BE	CHC	Cervical (C5)	-	3	# patológica	Sim* (6-06-08)	**28-04-08** CPT C5 e parcial C4 e Fx C4-C6 **20-10-08** Remoção AP e ½ posteriores das AT de C4 e C5 e Fx posterior C2/C3-C6/C7 T1 **3-11-08** EMFx e Fx C4-C5 (infx) **28-11-08** Limpeza cirúrgica cervical (infx) **27-07-09** CPT C6 e rATD C3-C7	**RT** de 14-11-08 a 23-03-09 **GCT** de Fevereiro a Junho de 2009	Setembro de 2009 – em BCN 3-05-13 no CHUC	11 (no CHUC)
#2	F	23	18-12-08 /B	HUC	Asa direita do sacro	-	2	Dor; IF	Sim (persistência tumoral)	-	**RT** 12-01 a 27-02-09 **BF** 29-05-09 **EB** 12-06-09 **EB** 11-02-10	Outubro de 2010 – em BCN 3-05-13 no CHUC	11 (no CHUC)
#3	F	76	24-02-11 /B	HUC	Sacro: S3-1ª peça coccígea	-	3	Dor; IF; tenesmo; obstipação	Não	-	-	03-08-12	23
#4	M	23	31-08-11 /B	HUC	Fíbula distal drt	IB	3	Dor; IF	Não	-	-	29-10-12	19
#5	M	49	27-10-11 /B	HUC	Tíbia distal esq.	IA	3	Dor; IF	Não	-	-	6-08-12	23
#6	F	31	19-09- 11/BE	Hospital de Aveiro	Tíbia distal esq.	IA	3	Dor; IF	Sim* (27-12-12)	Excisão (19-09-11)	-	27-03-13	15
#7	F	43	3-03-12 /BE	HSL de Elvas	Epífise distal da rádio drt (InvA)	IC	3	Dor; IF	Sim* (16-08-12)	Excisão em bloco (25-01-12)	-	4-01-13	18
#8	F	41	27-05-13 /B	CHUC	Ilíaco direito	IC	3	Dor; IF	Não	-	-	9-08-13	10
#9	M	45	17-12-13 /B	CHUC	Ilíaco esquerdo	IC	3	# patológica	Não	-	-	28-02-14	3 (D15)

Legenda: HUC – Hospitais da Universidade de Coimbra; CHUC – Centro Hospitalar da Universidade de Coimbra; HSL – Hospital Santa Luzia; BE – biópsia excisional; B – biópsia por agulha guiada por TAC; drt – direita/o; InvA – invasão articular; L – Classificação de Lodwick; E – Estadiamento de Enneking; # – fratura; IF – impotência funcional; AP – arcos posteriores; AT – apófises transversas; RT – radioterapia; GCT – glucocorticoide; BF – bifosfonatos; EB – embolização tumoral; CPT – corporectomia; Fx – fixação com placa; rATD – reartrodese; EMFx – extracção material de fixação; infx – infecção; BCN – Barcelona; *recidiva à entrada no Serviço do CHUC; **ciclos de tratamento realizados até 17 de março de 2014.

Tabela 4 – Resumo dos doentes (continuação) e evolução tumoral

Doente	Evolução imagiológica (cm)									Duração do Tx
#1	Rx 22-04-08 TC 23-04-08 RM 23-04-08	Cx RM 06-06-08 **recidiva** TC 23-07-08	3 Cx	RT 4M	GCT 5M TC 9-06-09	TC 24-07-09 **# patológica e recidiva**	Cx DMAB	TC 01-12-12 ≈	TC 25-10-13 ≈		4A 6M
#2	TC 21-11-08 **5x4,5 CI** RM 28-11-08 **MTM**	RT 7S TC 23-04-09 **5,7x5,5,1x6,5** **SMTM**	BF EB	TC 16-07-09 **↓ligeira dimensões**	RM 05-04-10 **9x6x7** **↑ MTM**	EB DMAB	TC e RM 27-10-11 **MTM** **RC**	TC 20-02-12 **8,3x6,8** **RC MTM**	RM 04-09-12 **≈ desde Outubro de 2011**	RM 11-04-13 **8,5x7x8** **MTM**	RM 28-10-13 **≈ desde Abril 2013**	3A 7M
#3	TC Março 2010 **RC MTM**	TC 18-11-10 **6,5x7,4x9,3 RC**	RM 28-12-10 **9x9**	RM 01-08-11 **10,3x10,3x8,2**	TC 25-08-11 **10,7x9x9** **SMTM**	DMAB RM 15-11-12 **10,1x10,4x9,1** **SMTM**	TC 14-02-13 **9,2x10**	TC 23-05-13 **9,2x10,5x11,6** Morfologia ≈		1A 7M
#4	RM 05-09-11 **11x3,2x3,1** **RC**	TC 22-09-11 **12x3x4** **RC SMTM**	DMAB TC 05-09-13 **↑ RC**	Rx 24-10-13 **II de Lodwick**	TC 24-10-13 **Dimensões ≈** **↑ MTM**						1A 4M
#5	TC 2010 **↑ dimensões desde TAC de 2009**	TC 2011 **3,5x4 IC** ↑ dimensões	RM 5-08-11 **5,1x4,3ex4,3 IC** ↑ dimensões	Rx 12-10-11 **4,5x5**	DMAB RM 15-11-12 **4,4x4,8x5** ↑ dimensões **RC MTM**	TC 27-12-12 **4,7x5x4,8 CI** **SMTM** **CI**					1A 7M
#6	Rx 26-11-12 **6x4**	Rx 25-03-13 **6x4**	DMAB TC 11-07-13 **6x4**								11M
#7	TC 11-01-12 **2,5x2 RC** RM 17-01-12	Cx RM 16-08-12 **2,2** **RC**	Rx 31-10-12 **3,5x2,5**	DMAB TC 25-07-13 **3x2,8**							14M
#8	TC 20-02-13 **12x7,4**	RM 10-04-13 **14,6x7,6**	DMAB								7M
#9	TC 13-11-13	RM 9-12-13 **7,8x3,1x7,7 RC**	TC 8-1-14	DMAB							< 1M

Legenda: DMAB – denosumab; RT – radioterapia; GCT – glucocorticoide; BF – bifosfonatos; EB – embolização tumoral; ↑ – aumento; ↓ – diminuição; ≈ estável; MTM – massa de tecidos moles; SMTM – sem massa de tecidos moles; Cx – cirurgia; CI – cortical íntegra; RC – rotura cortical; IC – insuflação cortical; RM – ressonância magnética; TC – tomografia axial computorizada; Rx – radiografia simples; S – semanas; A – ano(s); M – mês(es); Tx – tratamento (com denosumab) até março de 2014.

Figuras

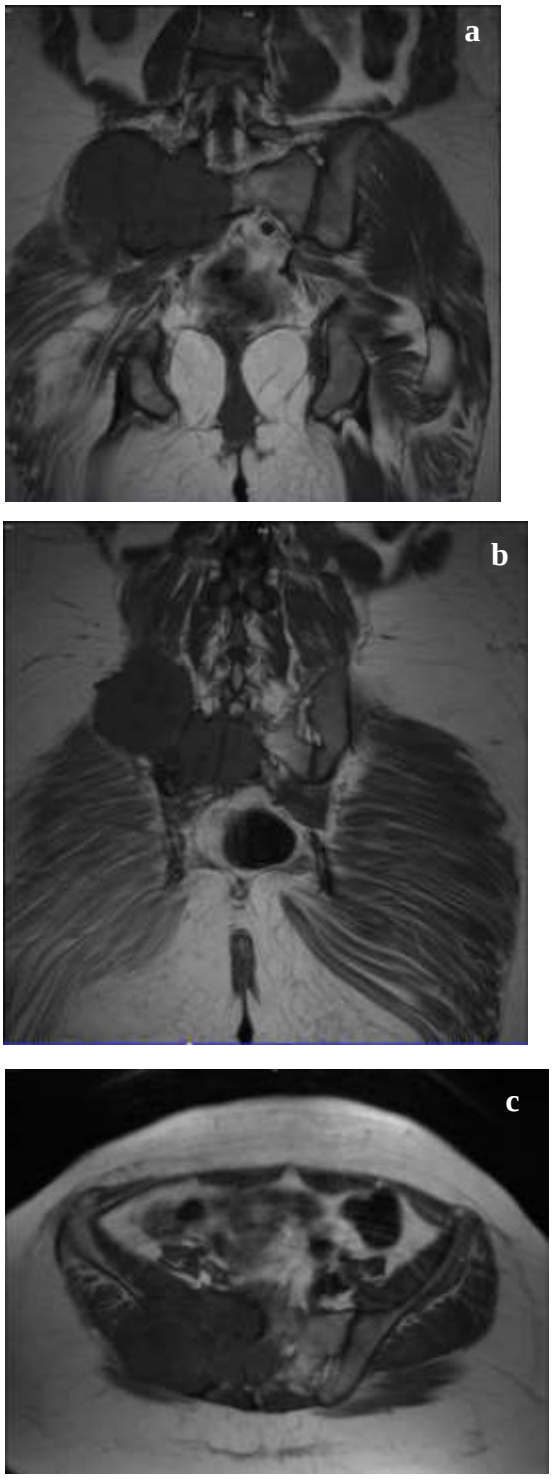

Figura 1. Ressonância magnética da doente #2, de 4-05-2010, prévia ao início do denosumab; (a) e (b) cortes coronais do tumor com 7 cm no maior eixo longitudinal neste plano; (c) corte axial do tumor com 9 x 6 cm de maiores eixos neste plano.

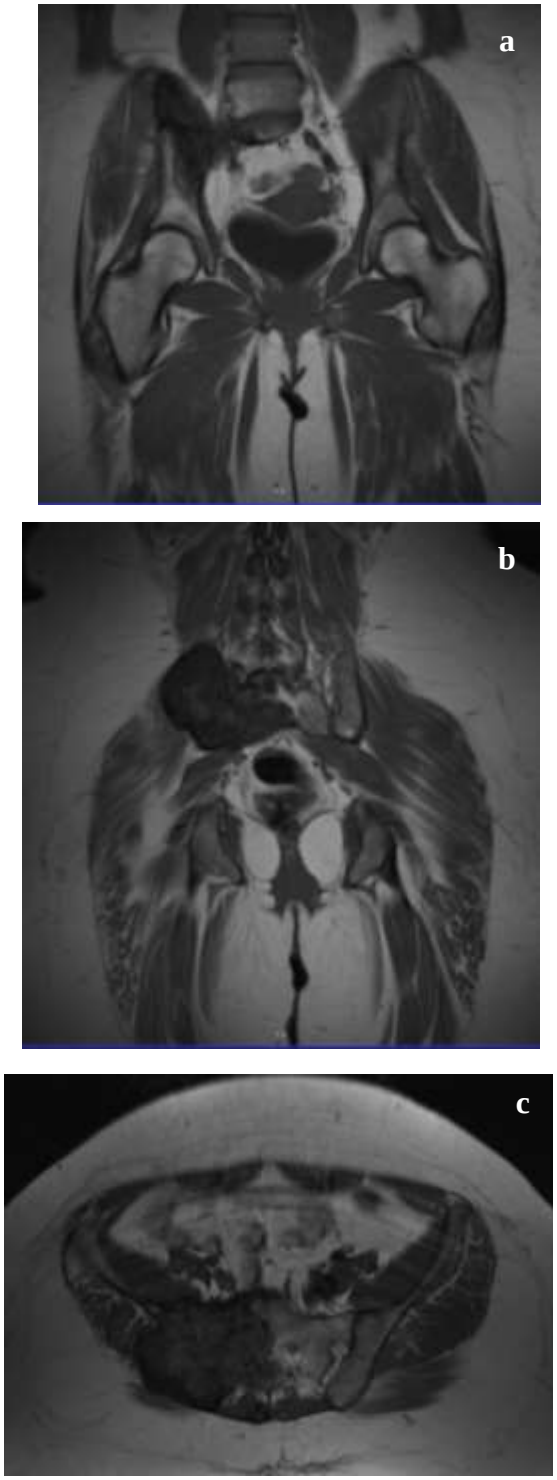

Figura 2. Ressonância magnética da doente #2, de 28-10-2013, posterior ao início do denosumab. Hipossinal em T1 e T2, sugerindo presença de hemossiderina e mineralização, e pequenas áreas de necrose interna; (a) e (b) cortes coronais do tumor com 8 cm no maior eixo longitudinal neste plano; (c) corte axial do tumor com 8,5 x 7 cm de maiores eixos neste plano.

Discussão

O TCG do osso é classificado pela *Wolrd Health Organization* como uma "lesão agressiva" e potencialmente maligna" [4].

Como já referido, o sintoma mais comum à apresentação é a dor local, derivada da destruição óssea, predispondo os doentes a fratura patológica [1,2,14], que de facto ocorreu como primeira manifestação do tumor em dois doentes. Nos casos de tumor localizado ao nível sacro e coluna vertebral, como descrito na literatura [2,3], surgiram sintomas neurológicos. A forma de apresentação do tumor nos casos avaliados esteve portanto de acordo com a literatura, exceto o caso peculiar da doente #3, que manifestou sintomas gastrointestinais condicionados pela compressão intestinal por parte do tumor, não relatados na literatura explorada. Sintomas constitucionais são raros [3] e não se verificaram.

Os exames radiográficos são fulcrais ao estadiamento do tumor. Infelizmente tanto a histologia como o estadiamento não fornecem dados que permitam predizer a evolução do tumor, porém o estadiamento de Enneking (Tabela 3) e de Campanacci (não utlizado neste artigo) podem ajudar na avaliação inicial e escolha do tratamento mais adequado [1]. Radiologicamente enquadram-se na classificação de Lodwick (Tabela 4), cuja imagem radiográfica típica é a de uma área radiotransparente bem delimitada que pode estender-se à cortical óssea, tomando a aparência de uma lesão insuflante, mas mantendo a sua integridade, ou até levando à sua destruição, ultrapassando-a, constituindo uma massa de tecidos moles [2]. Houve apenas 1 doente (#4), que apresentou TCG ósseo do estádio II, sendo os restantes do estádio IA, IB ou IC.

O denosumab é um anticorpo IgG2 monoclonal humano específico contra o RANK ligando (RANKL) que, sob o comercial Xgeva® (*Amgen, Thousand Oaks, California, USA*), foi inicialmente aprovado em junho de 2010 como terapia de prevenção de eventos ósseos (fratura, compressão, etc.) derivados de metástases ósseas (excluindo mieloma múltiplo)

[17,18,19,20]. Devido à sua atividade anti-osteoclástica comprovada, este medicamento tem sido usado em diversas patologias para reduzir o *turnover* ósseo, nomeadamente nos doentes com doença osteolítica, e até em mulheres pós-menopáusicas como terapêutica da osteoporose em alto risco de fratura patológica (Prolia®) [5, 6, 17-20]. Só recentemente é o denosumab foi oficialmente aprovado para o tratamento do TCG ósseo irressecáveis ou com provável morbilidade pós-cirúrgica [17-20].

Os critérios aplicados na UTAL do Serviço de Ortopedia do CHUC para iniciar o tratamento médico com denosumab foram a inoperabilidade devido a localização axial do tumor ou severa morbilidade cirúrgica, especialmente em doentes jovens, e casos de recidiva tumoral. Os critérios empregados estão de acordo com as indicações atuais do medicamento [17-20], exceto no que toca à recidiva tumoral.

A resposta clínica no presente estudo foi de 100%, sendo superior aos resultados do estudo *open-label* de fase 2 de 2010, onde se usava o mesmo protocolo, em que a resposta clínica se deu em 84% dos doentes (dos 31 avaliados clinicamente) [5].

Neste mesmo estudo de 2010, em que se avaliou o grau de resposta tumoral em 15 doentes seguidos até às 25 semanas por métodos imagiológicos, houve resposta radiológica – definida por "não progressão" – em dez deles (67%) [5]. Todavia a resposta histológica, referida como eliminação igual ou superior a 90% das células gigantes, foi verificada em na totalidade dos 20 doentes avaliados por este método [5].

No entanto, comparando os resultados deste estudo [5] com os dos estudos multicêntricos *open-label* que estiveram na base da aprovação do denosumab como tratamento do TCG [17,18], notam-se diferenças significativas. Em primeiro lugar, nestes estudos avaliou-se o tipo de resposta tumoral de acordo com os critérios RECIST 1.1 [17], que define resposta tumoral parcial como diminuição superior ou igual a 30% da soma dos diâmetros comparativamente à inicial [23]. De entre 305 doentes tratados com denosumab,

apenas 187 doentes possuíam exames radiográficos anteriores e posteriores ao tratamento e, neste universo, verificou-se resposta tumoral objetivada em 25% dos casos [17,18]. A resposta foi em todos do tipo parcial (de acordo com RECIST 1.1) e em 51% destes esta resposta durou no mínimo oito meses. Em 6% dos doentes houve progressão tumoral após resposta tumoral objetivada [17].

Foi hipotisado que talvez fossem necessários mais de 6 meses para objetivar verdadeira resposta radiológica, uma vez que tumores não tratados poderiam não ter aumentado de dimensão [5]. Nos nove casos aqui estudados, oito deles realizam o tratamento há mais de sete meses e em nenhum deles se objectivou resposta parcial. Houve estabilidade de lesão em todos os doentes com exames prévios e posteriores ao início do tratamento disponíveis (sete). Infelizmente, mesmo nos doentes com exames e/ou relatórios acessíveis, muitas vezes não foi possível saber as dimensões nos 3 planos, tornando-se assim difícil efetuar a avaliação detalhada da evolução tumoral. Outras avaliações tumorais obtiveram-se por meio de transcrições de relatórios/exames para o processo clínico, algumas apenas com referência de "estável", e o seguimento foi feito com alternância entre TC e RM. Por estas razões foi impossível assegurar com certeza uma eventual resposta parcial, como reportada nos estudos. Adicionalmente, mesmo os doentes que realizam denosumab há mais tempo, nenhum deles tem TC ou RM recente, havendo uma média de aproximadamente 8 meses (entre 5 a 14 meses, excluindo os doentes #8 e #9) entre a última TC/RM realizada e a data da conclusão deste estudo. Os dois doentes que iniciaram o tratamento médico mais recentemente (#8 e #9) não possuem ainda exames de imagem para avaliar o tipo de resposta tumoral ao denosumab.

Atualmente todos os doentes continuam em tratamento com denosumab, cujo tempo previsto de duração é indeterminado.

Os efeitos secundários mais comuns e específicos do tratamento com denosumab são artralgia, cefaleia, náuseas, lombalgia, astenia e dor na extremidade [16-20]. Alguns destes foram reportados neste estudo, nomeadamente as náuseas e a astenia durante os primeiros meses em todos os doentes. Contudo, de acordo com o médico especialista em hemato--oncologia responsável pelo tratamento dos doentes, nunca foi estabelecida verdadeira causa efeito. O uso de denosumab foi ainda relacionado com interferência a nível do sistema imunitário, nomeadamente dos neutrófilos, ainda que a importância clínica das mudanças causadas pela inibição do RANKL ainda não tenha sido bem documentada [24]. Tendo isto em vista, tanto a infeção urinária, como a micose interdigital e a síndrome gripal poderão ter sido causadas por este efeito do denosumab. Por outro lado, no que toca às reações adversas graves mais comuns, que são a osteonecrose da mandibula (ONM) e osteomielite [17], não se verificaram em nenhum doente.

O espectro de reações adversas evidenciadas com o uso de denosumab no TCG são um pouco diferentes das dos doentes a fazer denosumab como prevenção de eventos ósseos por metastização (indicação mais antiga e por isso melhor estudada), cujos efeitos adversos mais graves evidenciados são a ONM, fratura atípica do fémur ou hipocalcémia, esta última inclusivamente com casos fatais [16-20]. A hipocalcémia seria espectável devido à inibição da reabsorção óssea mediada pelos osteoclastos por inibição do RANKL, todavia não ocorreu [16].

Houve estudos que determinaram maior ocorrência de ONM quando maior fosse a duração da exposição [18-20], em média, cerca de 13 ciclos de denosumab para prevenção de eventos ósseos [20]. Todos os doentes, exceto dois, efectuaram mais de 13 ciclos de tratamento. Existem ainda outros fatores de risco para ONM a considerar, nomeadamente procedimentos dentários invasivos, higiene oral deficiente ou outra doença dentária pré-existente, que estavam presentes em 79% dos doentes com ONM [20], entre outros como

neoplasias em estado avançado, infeções; assim como terapias concomitantes, como anti-angiogénicos, corticosteroides, etc., [16,18-20], todas elas comuns em doentes com metástases ósseas e eventualmente tratados com denosumab.

A literatura indica que a agressividade do tumor está relacionada com maior risco de recidiva [1] que, por sua vez, está relacionada com maior probabilidade de desenvolver metástases [12]. Todos os tumores deste estudo se encontravam no estádio 3 de Enneking, inclusive as recidivas, e desde que se instituiu o tratamento não houve progressão tumoral. Apesar de ainda não haver consenso sobre estas hipóteses [1,14], poderia surgir neste contexto nova indicação terapêutica para o denosumab no tratamento de recidiva local ressecável, mas onde as margens cirúrgicas poderiam provavelmente vir a ficar comprometidas.

De uma maneira geral, todos os doentes melhoraram a sua sintomatologia, e seis dos sete doentes com mais de 7 meses de tratamento melhoraram drasticamente a sua qualidade de vida, tendo voltado a realizar as atividades de vida quotidiana e laboral.

Conclusão

Este estudo teve início antes da aprovação do denosumab (Xgeva®) como tratamento médico do TCG do osso. Agora, em retrospetiva, conclui-se que a sua utilização através deste protocolo ensaiado em Portugal pela UTAL do Serviço de Ortopedia do CHUC, através de acordo com o *Hospital de la Santa Creu i Sant Pau* em Barcelona, Espanha, foi uma mera antecipação do tratamento de TCG ósseo atualmente preconizado, permitindo aos doentes neste estudo qualidade de vida que de outro modo, muito provavelmente, não teriam alcançado.

Agora, passados cerca de oito meses da aprovação deste medicamento como tratamento do TCG ósseo irressecável ou cuja ressecção iria resultar em severa morbilidade, ainda há algumas perguntas por responder.

Apesar da amostra deste estudo ser pequena pode-se postular que o denosumab constitui também boa alternativa para as recidivas, tendo em conta que todos dos doentes com TCG recidivado tiveram no mínimo resposta clínica quase completa e estabilidade das dimensões tumorais. Houve um caso de uma doente idosa, atualmente com 79 anos e a realizar o tratamento, demonstrando que esta opção também pode ser igualmente segura e eficaz nesta faixa etária.

A evolução tumoral precisa até à data de conclusão do estudo (17 de março de 2014) é dúbia devido à limitação ao acesso a exames de imagem feitos, ou aos seus relatórios, ou mesmo a ausência de realização dos mesmos, o que comprometeu a possibilidade de estabelecer conclusões mais concretas. É portanto necessária requisição de novos exames imagiológicos e de continuar a acompanhar estes doentes para verificar melhor os efeitos a longo prazo, no sentido de possivelmente alargar ainda mais as indicações deste medicamento, e concluir mais acerca do seu potencial na redução tumoral nestes doentes, à semelhança do reportado nos diversos estudos.

Os efeitos adversos do denosumab observados neste estudo diferiram bastante dos reportados na literatura que, à data, são na maioria sobre doentes com metástases ósseas, com o objetivo de prevenir eventos ósseos. São portanto necessários mais estudos, com maior amostra de doentes com TCG em tratamento com denosumab, com seguimento mais prolongado, para aferir com maior certeza o espectro de efeitos secundários neste universo específico de doentes.

O estudo em vista com possibilidades de resposta à maioria destas questões está atualmente em fase de recrutamento (*Clinical Trials.gov*, NCT00680992) cujo objetivo

principal é, entre outros, determinar a segurança deste medicamento em doentes com TCG. Este estudo prevê uma amostra de 530 doentes, com data prevista de conclusão em 2017.

No futuro próximo talvez seja possível alargar o número de indicações, podendo incluir também TCG ósseo em crianças ou adolescentes esqueleticamente imaturos, assim como recidivas. Outra meta consiste em comprovar o seu potencial em reduzir as dimensões do tumor como primeira etapa antes da cirurgia ou, até, como tratamento ao longo termo para manter o tumor estabilizado quando a sua localização for inacessível cirurgicamente ou cuja cirurgia cause demasiada morbilidade num doente jovem.

Agradecimentos

Agradeço em primeiro lugar ao meu orientador, Professor Doutor José Casanova, sempre disponível no esclarecimento das dúvidas e auxílio na elaboração do trabalho, mesmo quando estive em Programa de Mobilidade Erasmus. Ao Dr. João Cabral, interno de ortopedia no CHUC, que me ajudou a obter dados dos doentes, assim como na medição e interpretação de exames de imagem desprovidos de relatórios. Ao Sr. Fernando Costa, secretário da UTAL do Serviço de Ortopedia do CHUC. Ao Dr. Paulo Tavares, especialista em hemato-oncologia, que me esclareceu o protocolo anti-osteclástico realizado, assim como o seguimento dos doentes e sua evolução. Obrigado também à Sr.ª Elvira Rafael, funcionária da Biblioteca Central do CHUC, que se mostrou disponível em enviar-me artigos solicitados via endereço eletrónico, enquanto estava em Programa de Mobilidade Erasmus, aos quais não poderia ter tido acesso de outro modo.

Agradeço por fim aos doentes, que se mostraram disponíveis para falar comigo e me esclareceram detalhes sobre sua história clinica não incluídos nos registos hospitalares.

Bibliografia

1. Errani C, Ruggieri P, Asenzio MAN, et al. Giant cell tumor of the extremity: A review of 349 cases from a single institution. *Cancer Treatment Reviews* 2010; 36: 1–7.

2. Thomas DM, Skubitz KM. Giant cell tumour of bone. *Current Opinion in Oncology* 2009; 21: 338–344.

3. Thomas DM. RANKL, denosumab, and giant cell tumor of bone. *Current Opinion in Oncology* 2012; 24: 397–403.

4. Xu SF, Adams B, Yu XC, Xu M. Denosumab and giant cell tumour of bone — a review and future management considerations. *Curr Oncol.* 2013 Oct; 20(5): e442–7.

5. Thomas D, Henshaw R, Skubitz K, et al. Denosumab in patients with giant-cell tumour of bone: an open-label, phase 2 study. *Lancet Oncol* 2010; 11: 275–80.

6. Karras NA, Polgreen LE, Ogilvie C, Manivel JC, Skubitz KM, Lipsitz E. Denosumab Treatment of Metastatic Giant-CellTumor of Bone in a 10-Year-Old Girl. *J Clin Oncol.* 2013 Apr 20; 31(12): e200-2.

7. Enneking WF. A system of staging muscoloskeletal neoplasms. *Clin Orthop*. 1984; 204: 9.

8. Anract P, De Pinieux G, Cottias P, et al. Malignant giant-cell tumours of bone. Clinico-pathological types and prognosis: a review of 29 cases. *Int Orthop* 1998; 22: 19–26.

9. Campanacci M, Baldini N, Boriani S, Sudanese A. Giant-cell tumor of bone. *J Bone Joint Surg Am* 1987; 69: 106–114.

10. Mendenhall WM, Zlotecki RA, Scarborough MT, Gibbs CP, Mendenhall NP. Giant Cell Tumor of Bone. *Am J Clin Oncol* 2006; 29: 96–99.

11. Balke M, Hardes J. Denosumab: a breakthrough in treatment of giant-cell tumour of bone? *Lancet Oncol* 2010 Mar; 11(3): 218–9.

12. Balke M, Schremper L, Gebert C, et al. Giant cell tumor of bone: treatmentand outcome of 214 cases. *J Cancer Res Clin Oncol* 2008; 134: 969–78.

13. Biermann JS. Updates in the Treatment of Bone Cancer. *J Natl Compr Canc Netw* 2013; 11: 681–683.

14. Turcotte RE. Giant cell tumor of bone. *Orthop Clin North Am* 2006; 37(1): 35–51.

15. Becker WT, Dohle J, Bernd L, et al. Local recurrence of giant cell tumor of bone after intralesional treatment with and without adjuvant therapy. *J Bone Joint Surg Am* 2008; 90: 1060–1067.

16. Lipton A, Jacobs I. Denosumab: benefits of RANK ligand inhibition in cancer patients. *Curr Opin Support Palliat Care* 2011; 5: 258-264.

17. Consultado na data 12 de março de 2014, no endereço web da FDA, no link: http://www.fda.gov/drugs/informationondrugs/approveddrugs/ucm356667.htm

18. Consultado na data 12 de março de 2014, no endereço web da FDA, no link http://www.fda.gov/newsevents/newsroom/pressannouncements/ucm356528.htm

19. Consultado na data 12 de março de 2014, no endereço web da Xgeva, no link: http://pi.amgen.com/united_states/xgeva/xgeva_pi.pdf

20. Goldenberg MM. Pharmaceutical Approval Update. P&T 2013 Aug; 38(8): 444–5.

21. Werner M. Giant cell tumour of bone: morphological, biological and histogenetical aspects. *International Orthopaedics* 2006; 30: 484-489.

22. Branstetter DG, Nelson SD, Manivel JC, et al. Denosumab Induces Tumor Reduction and Bone Formation in Patients with Giant-Cell Tumor of Bone. *Clin Cancer Res* 2012; 18: 4415-4424.

23. Eisenhauer EA et al. New response evaluation criteria in solid tumours: Revised RECIST guideline (version 1.1). *European Journal of Cancer* 2009; 45: 228-247.

24. Cheng ML, Fong L. Effects of RANKL-targeted therapy in immunity and cancer. *Front Oncol* 2014; Jan 7; 3:329.