

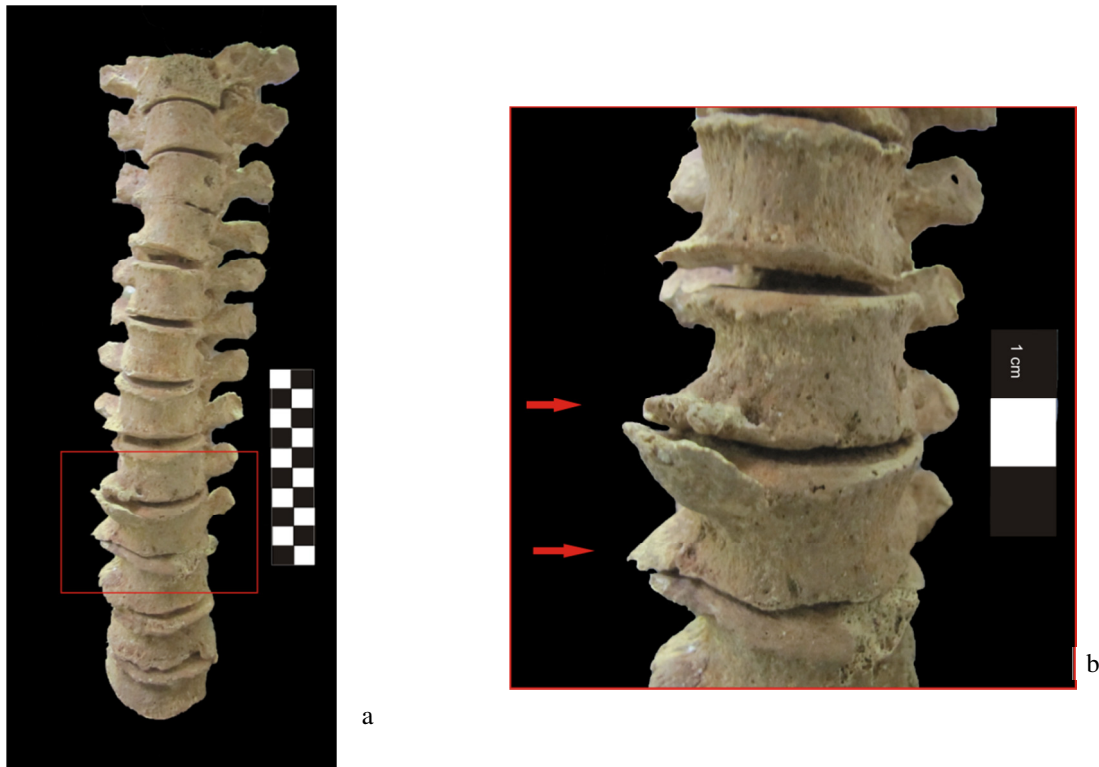Figura 3.36. (a) Norma anterior das vértebras torácicas do indivíduo 399 (adulto do sexo masculino); (b) pormenor da presença de osteófitos nas torácicas.

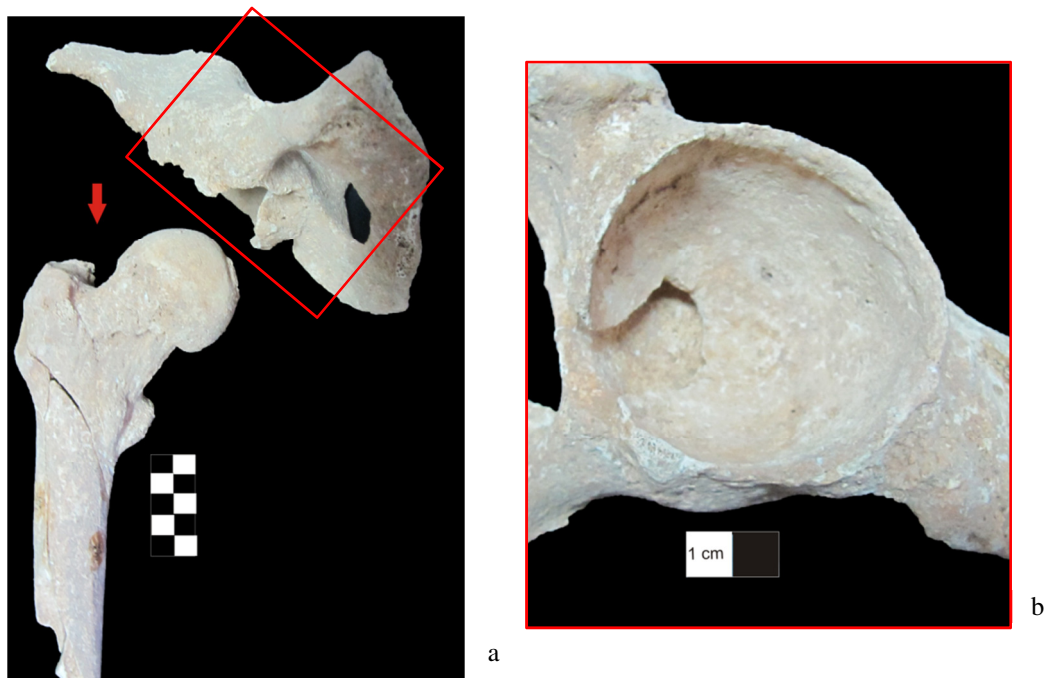


Figura 3.37. Articulação coxo-femoral (a) direita com presença de labiação, na cabeça do fémur e no acetábulo (b), do indivíduo 399 (adulto do sexo masculino).