

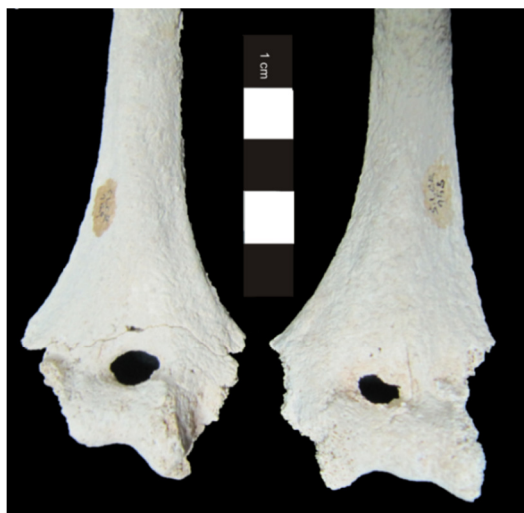

Figura 3.17. Presença bilateral de abertura septal dos úmeros do indivíduo 158 (adulto feminino).

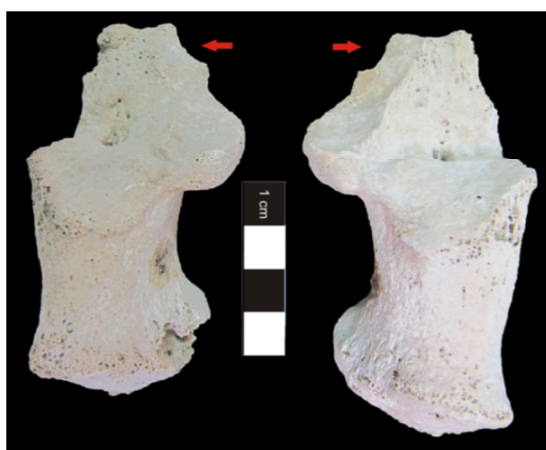


Figura 3.18. Presença bilateral de *calcaneum secundarium* nos calcâneos do indivíduo 181, adulto masculino).

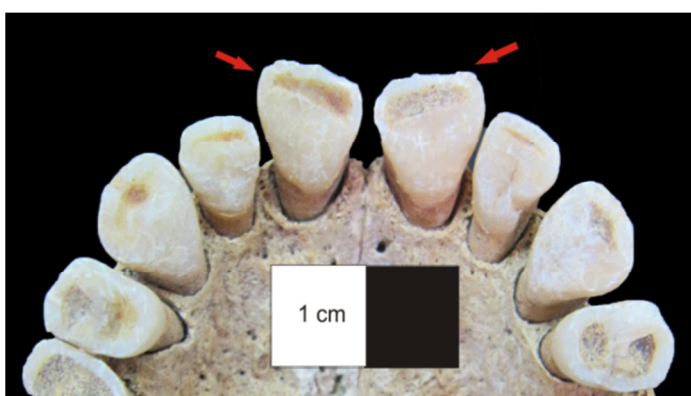


Figura 3.19. Maxilar do indivíduo 147 (adulto masculino) com *winging* ou rotação mesiolingual nos dois incisivos centrais.

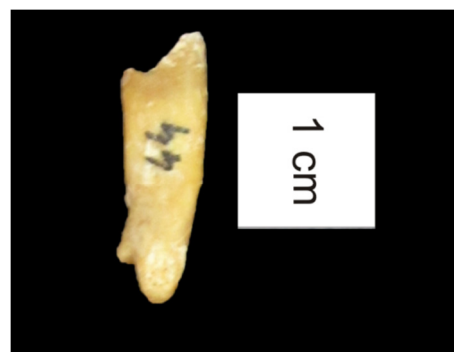

Figura 3.20. Primeiro pré-molar inferior direito, do indivíduo 164 (adulto masculino), com raiz bifurcada.