

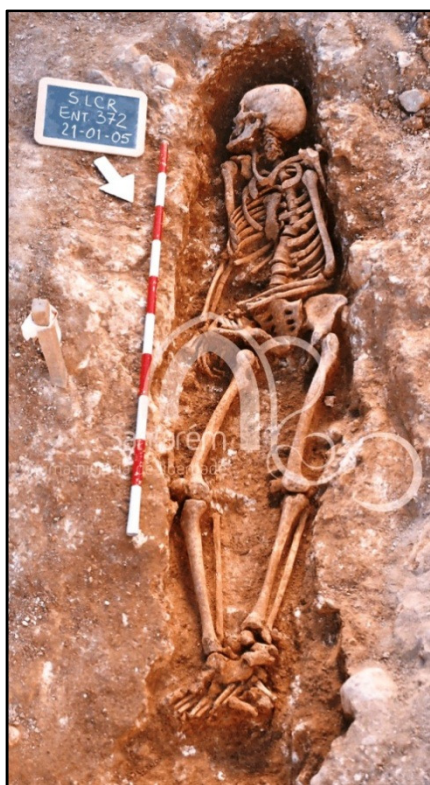

Figura 3.1. No enterramento 372 (indivíduo adulto feminino) observa-se a movimentação do corpo *post mortem* assim como as diferenças de sedimento (Foto da Câmara Municipal de Santarém).



Figura 3.2. Enterramento 201 (indivíduo adulto masculino) sendo evidente o decúbito lateral direito. (Foto da Câmara Municipal de Santarém).



Figura 3.3. Enterramento com uma cobertura de sepultura composta por telhas (sector 10) (Matias (2007:20).

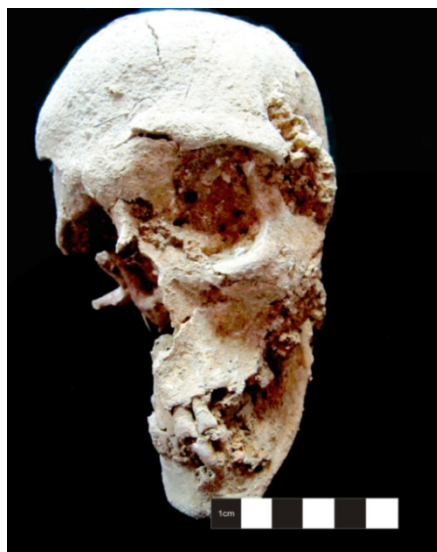

Figura 3.4. Achatamento do crânio do indivíduo 136 (adulto feminino).



Figura 3.5. Presença de musgo no crânio do indivíduo 173 (adulto masculino).

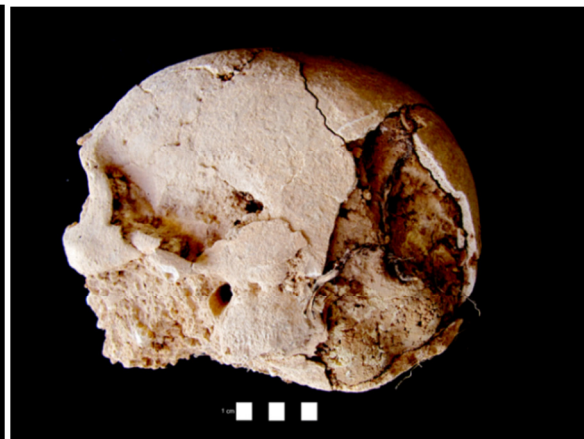

Figura 3.6. Presença de raízes no crânio do indivíduo 135 (adulto masculino).




Figura 3.7. Presença de uma coloração esverdeada no crânio do indivíduo 369 (adulto masculino).

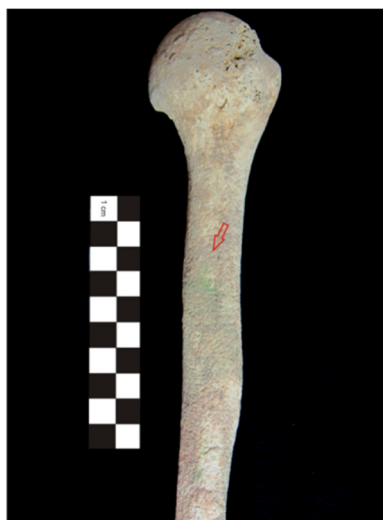

Figura 3.8. Presença de uma coloração esverdeada na diáfise do úmero esquerdo do indivíduo 369 (adulto masculino).



Figura 3.9. Rádios do indivíduo 179 (adulto masculino) destacando-se a maior afetação da superfície óssea no rádio direito.