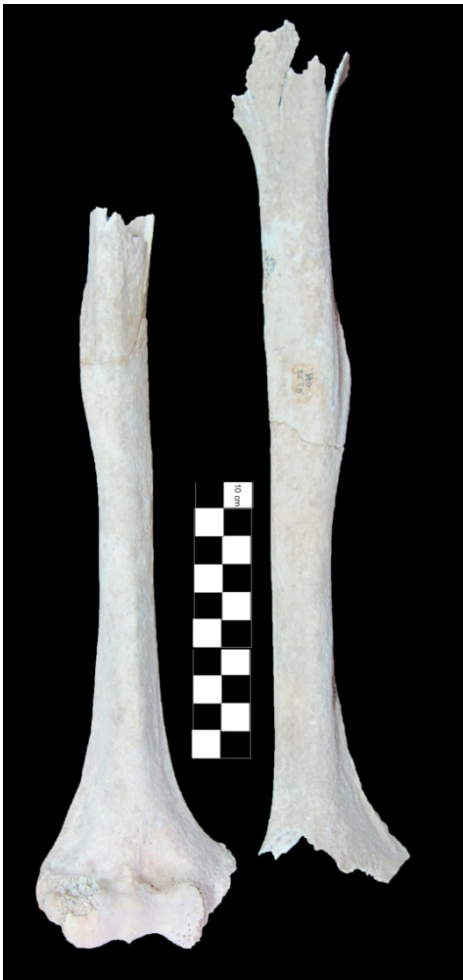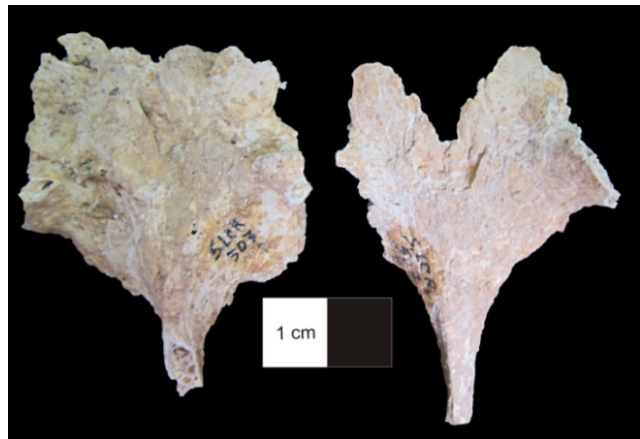
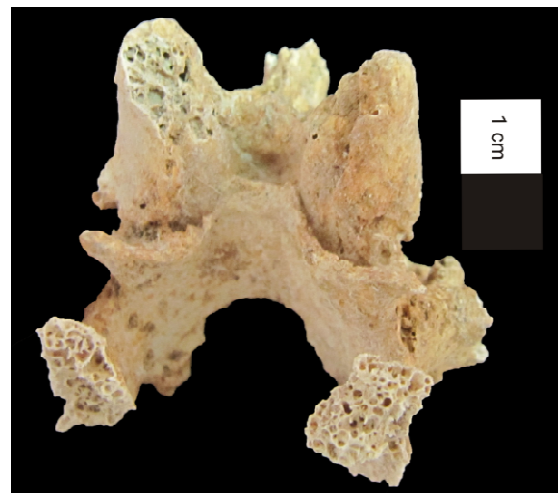




Figura 3.38. Norma anterior dos úmeros do indivíduo 160 (adulto masculino) sendo evidente que a zona de inserção do músculo *deltoideus* é mais desenvolvido do lado direito do que no simétrico.



a



b

Figura 3.39. Vértex torácicas do indivíduo 507 (adulto de sexo indeterminado) (a) com espigas laminares visíveis em norma posterior inferior (b).

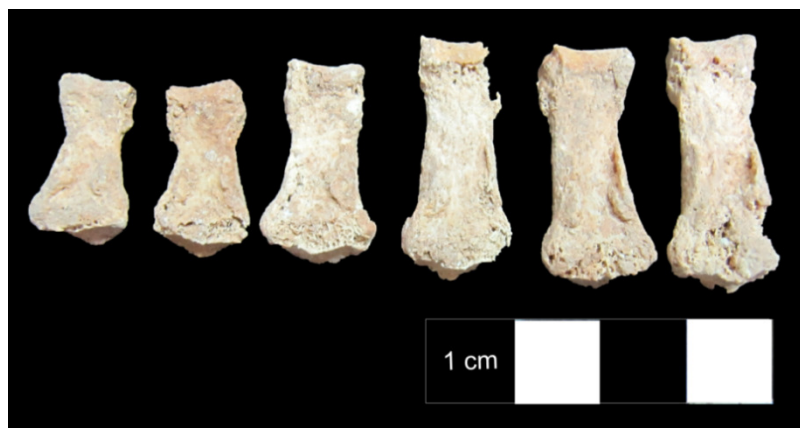

Figura 3.40. Norma palmar das falanges proximais e mediais da mão esquerda, do indivíduo 370 (adulto masculino), com alterações da entese na zona de inserção dos tendões flexores.

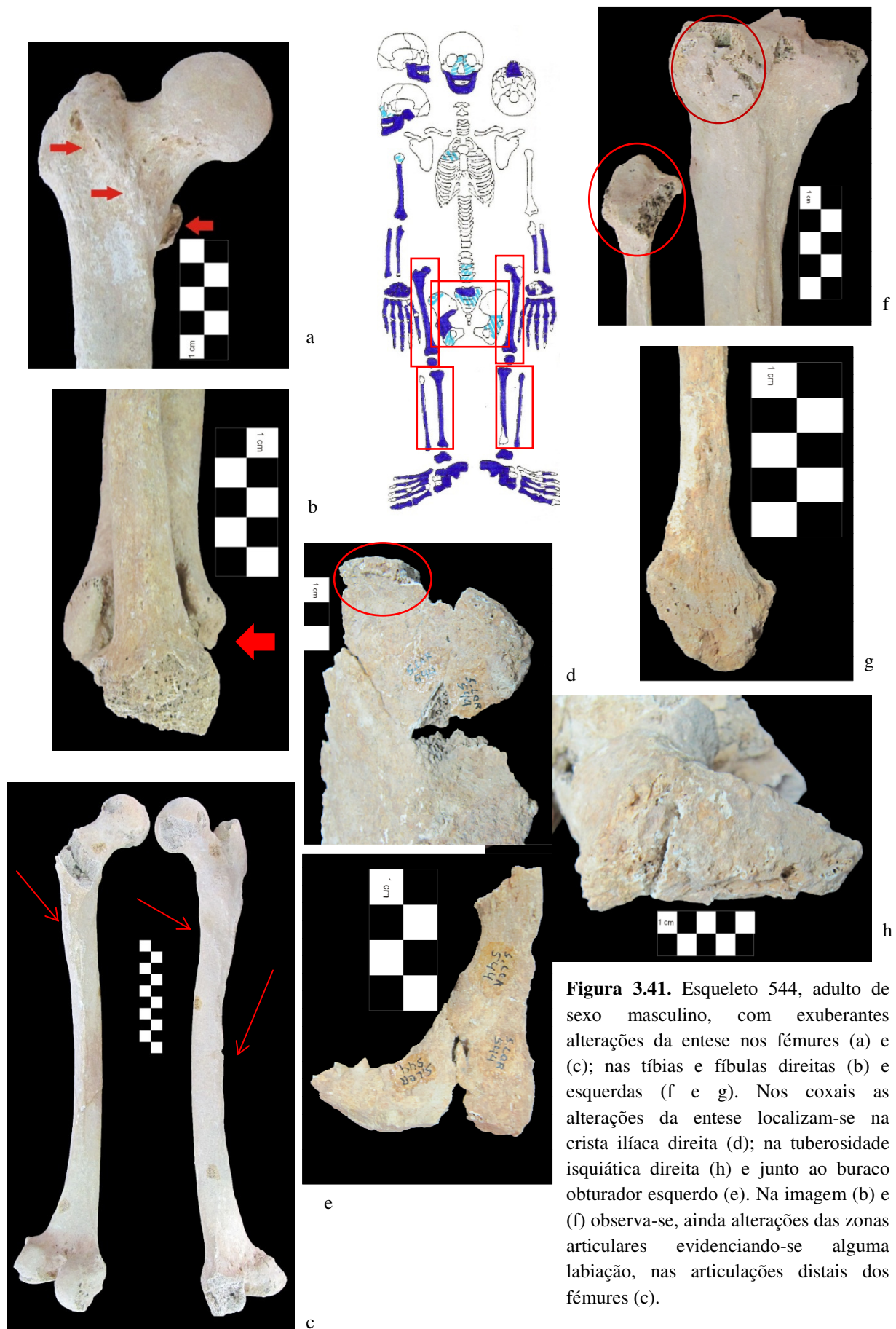


Figura 3.41. Esqueleto 544, adulto de sexo masculino, com exuberantes alterações da entese nos fêmures (a) e (c); nas tíbias e fíbulas direitas (b) e esquerdas (f e g). Nos coxais as alterações da entese localizam-se na crista íliaca direita (d); na tuberosidade isquiática direita (h) e junto ao buraco obturador esquerdo (e). Na imagem (b) e (f) observa-se, ainda alterações das zonas articulares evidenciando-se alguma labiação, nas articulações distais dos fêmures (c).