

Múltiplas fraturas presentes num esqueleto de uma mulher idosa proveniente do cemitério dos Remédios, Évora

Multiple fractures present on a skeleton of an elderly woman from the Remédios cemetery, Évora



Cláudia Relvado^{1,2a*}, Cheila Ribeiro^{3b}, Teresa Fernandes^{1,2c}

Resumo As lesões traumáticas encontram-se entre as condições mais observadas nos restos esqueléticos, podendo afetar o esqueleto de várias formas, sendo as fraturas as mais comuns. As lesões traumáticas podem ser intencionais ou acidentais. Algumas doenças, como é o caso da osteoporose, tornam o osso mais propenso a fraturas, uma vez que afetam o metabolismo ósseo, deixando os ossos fragilizados e suscetíveis a traumas de baixa energia. Este estudo apresenta um caso de politraumatismo observado numa mulher idosa de Évora, Portugal, que faleceu em 1988. O esqueleto foi analisado através de métodos macroscópicos, a olho nu, e radiológicos. Observaram-se fraturas nas costelas, vértebras, sacro, íliaco direito, e fémur esquerdo, e ainda alterações morfológicas na anca direita e plataforma tibial esquerda. Todas as fraturas encontravam-se devidamente remodeladas, com tecido ósseo maduro, porém nem todas estavam correctamente alinhadas. apenas na

Abstract Traumatic injuries are among the most common conditions in skeletal remains, affecting the skeleton in various ways, with fractures being the most prevalent. Traumatic injuries can be intentional or accidental. Some diseases, such as osteoporosis, make the bone more susceptible to fractures because they affect bone metabolism, leaving the bones fragile and susceptible to low energy traumas. This study presents a case of polytrauma observed in an elderly woman from Évora, Portugal, that died in 1988. The skeleton was analyzed by macroscopic and radiological methods. There were fractures in the ribs, vertebrae, sacrum, right iliac, and left femur, and morphological changes in the right hip and left tibial platform. All fractures were properly remodeled, with mature bone tissue, but not all were well aligned. Evidence of infection was only visible in a fracture in the left femur. One or more severe traumatic events, as well as the presence of osteoporosis, may be at the origin

¹ Departamento de Biologia, Universidade de Évora, Portugal.

² CIAS — Centro de Investigação em Antropologia e Saúde, Universidade de Coimbra, Portugal.

³ Departamento de Ciências da Vida, Universidade de Coimbra, Portugal.

^a orcid.org/0000-0003-2645-7300; ^b orcid.org/0000-0002-4688-4337; ^c orcid.org/0000-0003-1442-7825

* Author correspondent/Corresponding author: claudia.relvado@gmail.com

fractura do fêmur esquerdo foram observados indícios de infecção. Um ou mais eventos traumáticos graves, assim como a presença de osteoporose, podem estar na origem das lesões observadas. Apesar das lesões presentes, o indivíduo sobreviveu vários anos; contudo, o não alinhamento das fraturas e a presença de infecção sugerem ausência ou insuficiência de cuidados médicos.

Palavras-chave: Paleopatologia; politraumatismo; osteoporose.

Introdução

As lesões traumáticas encontram-se entre as condições mais observadas nos esqueletos, afetando o esqueleto de várias formas, das quais as fraturas são as mais comuns (Ortner, 2003). A sua etiologia inclui violência acidental ou intencional, práticas culturais ou terapêuticas, ou condições patológicas, que aumentam a vulnerabilidade do osso a *stress* biomecânico (Lovell, 1997; Larsen, 2002; Ortner, 2003; Myszka et al., 2012). No trauma acidental, estão incluídas a maioria das fraturas e luxações, enquanto no trauma intencional contam-se, por exemplo, as intervenções cirúrgicas ou ferimentos de arma (Lovell, 1997).

O termo “fratura” é descrito como sendo uma descontinuidade ou quebra do tecido esquelético com ou sem lesão dos tecidos moles. Os tipos mais comuns

of the observed lesions. Despite the observed lesions, the individual survived several years after trauma however, non-alignment of the fractures and the presence of infection suggest absence or insufficiency of medical care.

Keywords: Paleopathology; polytraumatism; osteoporosis.

de fraturas são em espiral, oblíquas ou de esmagamento, que podem resultar de traumatismo direto ou indireto (Lovell, 1997; Aufderheide e Rodríguez-Martín, 1998; Ortner, 2003). Designa-se trauma direto se a fratura ocorre no ponto de impacto (o resultado pode ser uma fratura transversal, penetrante, cominutiva ou esmagamento), enquanto no trauma indireto a fratura ocorre numa zona diferente do ponto de impacto e conduz às fraturas oblíquas, em espiral, ramo verde, impactadas, explosão e avulsão (Lovell, 1997).

Assim que o trauma ocorre, o organismo inicia o processo de reparação, que pode estender-se por vários anos, dependendo de vários fatores como o tipo de osso afetado, a gravidade da lesão, o alinhamento dos segmentos, a idade e as condições nutricionais (Ortner, 2003; Waldron, 2009). A reparação óssea é constituída por cinco processos, que vão da

formação do hematoma à remodelação passando pela proliferação celular, formação de calo e consolidação (Lovell, 1997).

Em caso de fratura, o sucesso do tratamento depende da recolocação do osso na sua posição original e da imobilização. As complicações que podem decorrer das fraturas são diversas, podendo manifestar-se imediatamente ou passado vários anos. A morte é a consequência mais séria que pode decorrer deste tipo de lesão e resulta da perda de sangue ou danificação de algum órgão vital. As complicações mais comuns são: infeções, necrose, deformação óssea, artrose de etiologia traumática e anquilose óssea (Lovell, 1997; Ortner, 2003; Waldron, 2009; Hofmann et al., 2010).

A localização das fraturas, o seu tipo e o grau de cicatrização podem dar informações sobre a sua etiologia, assim como sobre a existência e qualidade dos cuidados médicos ou até acerca do estado nutricional (Jurmain, 2001; Hofmann et al., 2010; Van der Merwe et al., 2010; Myszka et al., 2012). Estas lesões fornecem também informações valiosas sobre aspetos ocupacionais, comportamentais, socio-culturais e até ambientais da vida dos indivíduos e das populações (Ortner e Putschar, 1981; Van der Merwe et al., 2010; Myszka et al., 2012).

Alguns indivíduos podem estar mais predispostos a fraturas através de uma condição patológica adjacente, como é o caso da osteoporose (OP) ou da doença óssea de Paget, que geram anomalias no processo de remodelação óssea, en-

fraquecendo o osso, tornando-o mais suscetível a fraturas (Domett e Tayles, 2006). Atualmente as quedas são as principais causas de trauma (Rogers, 1992 *in* Domett e Tayles, 2006).

A OP é uma condição patológica metabólica caracterizada pela perda da massa óssea, diminuindo a quantidade e a qualidade do osso, aumentando assim o risco de fratura (Consensus Development Conference, 1993). É uma doença assintomática até ocorrer fratura, sendo as fraturas mais comuns as da anca, do rádio distal, das vértebras e úmero proximal, também designadas fraturas osteoporóticas ou de fragilidade (Aufderheide e Rodríguez-Martín, 1998; Pina et al., 2008; Curate et al., 2013). De etiologia multifatorial, a OP afeta principalmente mulheres pós-menopáusicas e idosos de ambos os sexos (Pina et al., 2008; Curate et al., 2013). A maioria das fraturas osteoporóticas ocorrem na Europa, sendo uma significativa causa de morbilidade e mortalidade, particularmente em países desenvolvidos (Johnell e Kanis, 2006).

Os objetivos deste estudo são descrever e tentar determinar a possível etiologia e os cuidados médicos prestados, através da análise macroscópica, a olho nu, e radiológica aos vários eventos traumáticos sofridos pelo indivíduo cujo esqueleto aqui se analisa.

Materiais e Métodos

O esqueleto usado neste estudo pertence à Coleção de Esqueletos Iden-

tificados de Évora (CEIE), ao cuidado da Universidade de Évora. A coleção provém do cemitério dos Remédios (Évora) e é constituída por 201 indivíduos que morreram durante os séculos XIX e XX. Cada indivíduo mantém o seu termo de registo do cemitério, que contém algumas informações como a idade à morte, sexo, nacionalidade, ocupação e, em alguns casos, a causa da morte.

O indivíduo em estudo (CEIE52) é do sexo feminino e morreu em 1988 com 76 anos. O esqueleto encontra-se bastante completo e bem preservado.

Todos os ossos foram observados a olho nu e quando necessário recorreu-se ao auxílio de uma lupa para identificar e descrever as lesões. Sempre que se justificou, recorreu-se a exames radiológicos, tendo sido utilizado o sistema Mammo Diagnost UC (Philips) a 28kV e 25mA e placas Kodak Min-R. Para a descrição das lesões vertebrais, avaliação do tipo de fratura e sua severidade, utilizou-se o esquema semiquantitativo de Genant e colaboradores (1996). As indicações de Lovell (1997) foram utilizadas para a análise dos restantes eventos traumáticos.

Resultados

O esqueleto em estudo apresentou, entre outras lesões, várias evidências traumáticas, assim como possíveis sequelas das mesmas. Estas evidências estão localizadas no esqueleto axial e membros inferiores.

Costelas

A maioria das costelas estava presente, com as exceções da 11.^a costela direita e de três costelas esquerdas, a 1.^a, 7.^a e 12.^a Contudo, nem todas as costelas estavam completas, sendo que a extremidade es-ternal estava destruída na maioria delas.

Observaram-se fraturas nas costelas direitas números 7, 8, 9, 10 e 12. Todas estas costelas têm fratura na zona do ângulo e em todos os casos há remodelação, apresentando-se o tecido ósseo com um aspeto maduro. Na 8.^a, 9.^a e 10.^a costela, há evidentes calos ósseos, que conduzem ao seu espessamento em todas as suas faces. Na 7.^a e na 12.^a costela, o calo é apenas visível nas faces pleurais, na região inferior da 7.^a e na região superior da 12.^a. Estas fraturas localizam-se na mesma posição em todas as costelas (Figura 1). Foi possível ainda registar fraturas no corpo das costelas números 7 e 8 (Figura 1), também consolidadas, sem tecido ósseo imaturo, e com presença de calo ósseo, mais evidente nas respetivas faces ventrais. Também estas fraturas das duas costelas contíguas apresentam a mesma localização. De notar o diminuto tamanho da 10.^a costela, cuja terminação é bífida.

Vértebras

A coluna vertebral encontrava-se completa; porém, as vértebras da L2 à L5 encontravam-se parcialmente destruídas devido a fatores tafonómicos,

dificultando a observação da severidade das lesões. Apesar da densidade óssea não ter sido estimada, a destruição tafonômica do osso esponjoso no corpo de algumas das vértebras permitiu observar que as trabéculas se encontravam esparsamente distribuídas, sugerindo OP.

As vértebras cervicais e a primeira vértebra torácica não têm quaisquer indícios de fraturas. Observaram-se fraturas bicôncavas de grau 1 de severidade da T2 à T10, com a exceção da T8 que apresentava fratura em cunha com o mesmo grau de severidade; já a T12 apresentava fratura de esmagamento de grau 2 de severidade. Nas vértebras lombares foi possível observar uma fratura de esmagamento de grau 3 de severidade na L1 e fratura em cunha com grau 2 de severidade na L4 e L5. As

vértebras T11, L2 e L3 não foram classificadas porque se encontravam muito destruídas tafonomicamente. Verificou-se que a T12 se encontrava afundada na L1 (Figura 2). Estas lesões vertebrais originaram uma cifose vertebral.

Sacro

Apenas estavam presentes as primeiras 4 vértebras sagradas. Observou-se uma fratura horizontal entre a S1 e S2, remodelada e sem calo, levando a uma inflexão anterior a partir da S2, inclusive (Figura 3).

Pélvis

Ambos os coxais se encontravam presentes, mas com destruição tafonó-

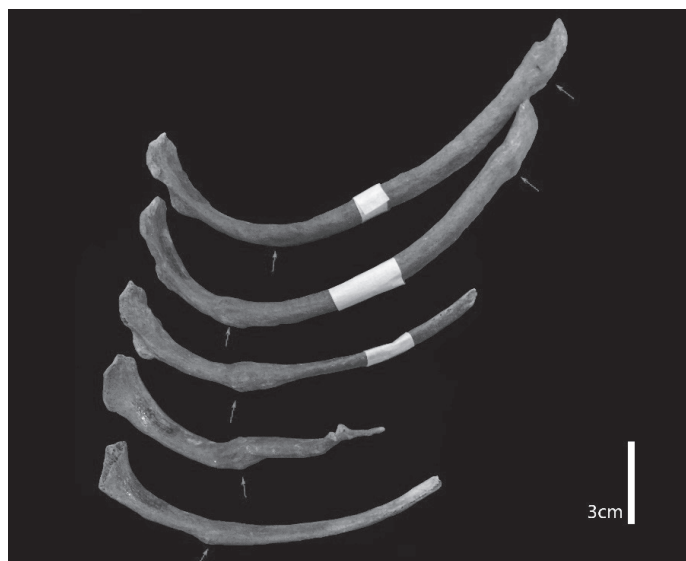

Figura 1. Face superior das costelas direitas números 7, 8, 9, 10 e 12, sequencialmente de cima para baixo. Observam-se fraturas (setas) no ângulo de todas as costelas presentes e no corpo das duas primeiras.

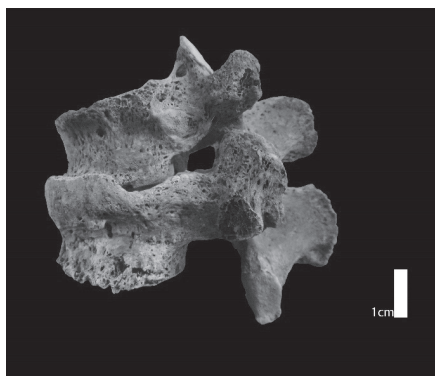


Figura 2. Norma lateral esquerda das vértebras T12 e L1, com o afundamento da T12 sobre a L1.

mica no ramo púbico e no ramo isquiático. Apenas o coxal direito apresentava lesões traumáticas.

O coxal direito apresentava uma fratura oblíqua, com a linha da fratura da região média da chanfradura até ao meio da asa ilíaca, sendo mais visível na face dorsal. Observou-se uma justaposição da região superior à linha de fratura sobre a região inferior, esta fratura encontrava-se totalmente remodelada.

Na face ventral da asa ilíaca, na região anterior à superfície auricular e superior à chanfradura, observou-se como que uma “dobra” como consequência da fratura, com um sulco ou goteira numa posição intermédia entre as duas faces (Figura 4). A cerca de 3 cm, anteriormente à região pré-auricular e estendendo-se verticalmente até à crista ilíaca, também se registou uma fratura. Esta conduziu a uma perda de alinhamento, com a parte anterior da crista ilíaca a sobrepor-se à parte posterior e com perda óssea (Figura 4).

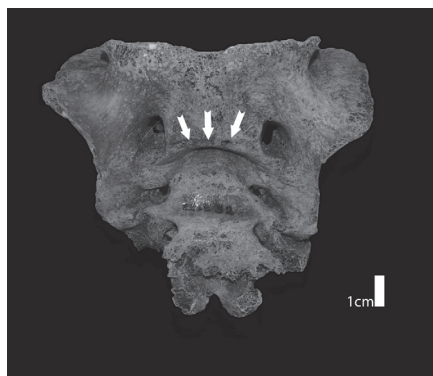


Figura 3. Face ventral do sacro, com angulação anterior resultante da fratura (setas) existente entre a S1 e S2.

Observou-se também que a asa ilíaca direita fica mais alta que a esquerda, quando em articulação com o sacro. O coxal direito apresentou ainda uma artrose muito severa com preenchimento de grande parte do acetabulo e eburnação.

Fémures

O fémur direito apresentava uma artrose severa com uma eburnação de forma irregular de dimensões máximas 27,8 e 28,6 mm na zona ântero-lateral em relação à fôvea e uma camada de osso que cobre a cabeça (e o colo) na região posterior-lateral (Figura 5).

No fémur esquerdo observou-se uma fratura oblíqua, com deslizamento da porção superior sobre a inferior, acentuada perda de alinhamento com inflexão anterior de toda a região posterior à linha de fratura e rotação no sentido medial. Os côndilos ficaram assimétricos com o medial mais baixo que o lateral. Possui

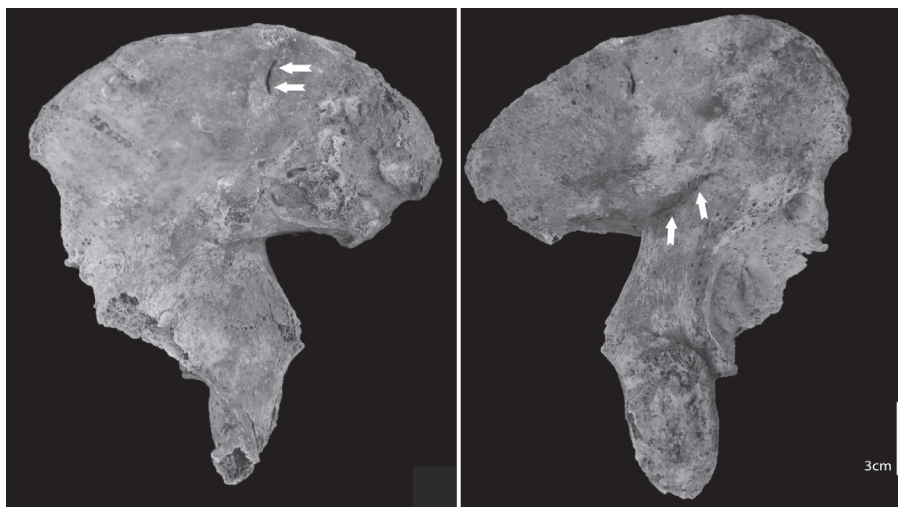


Figura 4. Face ventral (lado esquerdo) e dorsal (lado direito) do coxal direito. Na face ventral as setas indicam a localização da goteira, enquanto na face dorsal, também assinalada com setas, é bem visível a linha de fratura.

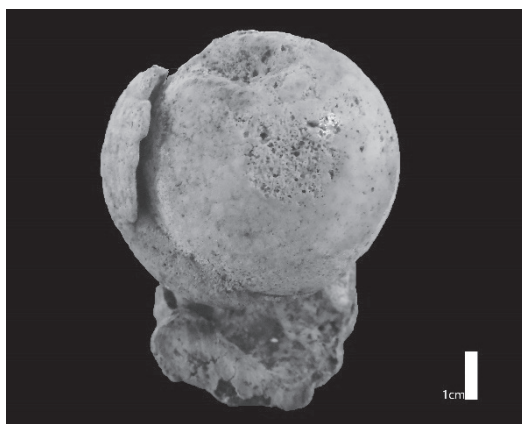


Figura 5. Vista superior da cabeça do fêmur direito com eburnação e formação de osso novo envolvendo a região dorsal da cabeça e o colo femoral.

um calo ósseo de grandes dimensões, formado por tecido maduro (Figura 6).

Através do exame radiológico (Figura 7), foi possível observar a presença de um canal interno que coincide com a observação a olho nu de 3 fistulas ovais com cerca de 3,6 mm (Figura 6).

Tíbias

A tíbia esquerda sofreu alterações na plataforma tibial com elevação da região ântero-lateral do maléolo lateral, originando um novo rebordo (Figura 8). Observou-se ainda formação de osso novo na diáfise.

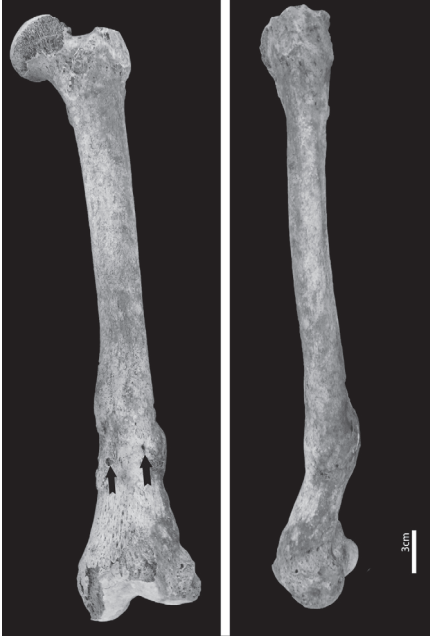

Figura 6. Fémur esquerdo em vista anterior (lado esquerdo) e lateral (lado direito), onde é possível observar a angulação e a perda de alinhamento derivados de uma fratura oblíqua na diáfise, com formação de osso novo e fístulas (setas).

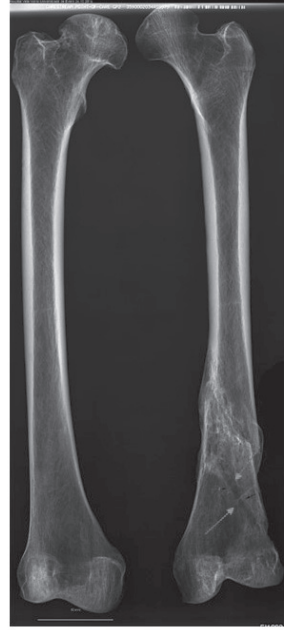

Figura 7. Imagem radiológica dos fêmures, em vista posterior, onde é visível a linha de fratura oblíqua e o canal de drenagem (setas) no fémur esquerdo.

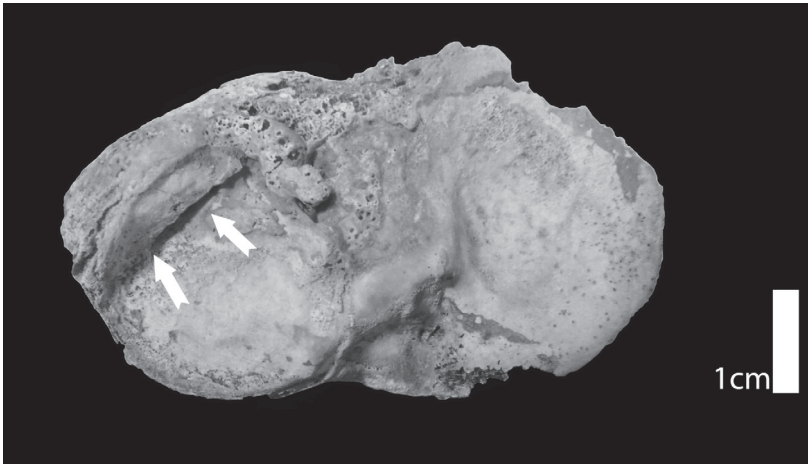


Figura 8. Vista superior da plataforma tibial esquerda, com elevação da região ântero-lateral do maléolo lateral (setas).

Discussão

A maioria das lesões que ocorrem nas costelas parece resultar de trauma direto, como um golpe ou uma queda (Lovell, 1997). Normalmente, as fraturas das costelas não provocam problemas maiores de saúde, exceto quando a costela é partida em dois lugares simultaneamente e um fragmento da costela fica móvel, podendo provocar perfuração da pleura, entre outras complicações. A 7.^a e a 8.^a costela direita apresentavam, cada uma delas, uma fratura no ângulo e outra no corpo. A justaposição destas costelas sugere que o evento traumático que atingiu o ângulo das mesmas seja único, tal como também a fratura nos corpos parece ser resultado de um só evento. Contudo, não foi possível esclarecer se as fraturas nos ângulos resultaram do mesmo episódio traumático que conduziu às fraturas dos corpos das referidas costelas. Apenas foi possível verificar que as fraturas do ângulo resultaram de forças exercidas anteriormente e as fraturas do corpo de uma força aplicada lateralmente (Lovell, 1997). As fraturas encontravam-se bem consolidadas, tendo o indivíduo sobrevivido vários anos após este evento.

As fraturas vertebrais ocorrem normalmente por trauma indireto, doença ou *stress*, sendo raro que ocorram por trauma direto (Lovell, 1997). As fraturas vertebrais, assim como a fratura da anca, do rádio distal e do úmero proximal, estão normalmente associadas a doenças como a OP, sendo usualmente designa-

das por fraturas osteoporóticas ou de fragilidade (Johnell e Kanis, 2006; Curate, 2014). A severidade das lesões, a multiplicidade de vértebras envolvidas, a aparente redução de osso trabecular observado nas vértebras fragmentadas, juntamente com a idade e o sexo do indivíduo apontam a OP como possível etiologia.

Fraturas transversais do sacro com deslocamento anterior são o tipo mais raro de fraturas sacrais transversais, podendo estar associadas ou não a fraturas do anel pélvico (Foutain et al., 1977; Kim et al., 2001; Sapkas et al., 2008). Resultam geralmente de impactos de alta energia, como acidentes de veículos motorizados e queda de altura (Foutain et al., 1977; Roy-Camille et al., 1985; Kim et al., 2001; Sapkas et al., 2008; Kavalci et al., 2011). As fraturas sacrais também podem ocorrer por *stress*, sendo classificadas por Penticostes (1964 in Longhino et al., 2011) por fraturas de fadiga, quando um osso com elasticidade e resistência normal é exposto a stresses anormais ou repetitivos, ou por fraturas de insuficiência, em que a fratura ocorre num osso enfraquecido que é sujeito a uma força normal, mais comum em indivíduos idosos e/ou sujeitos a outros fatores como radioterapia, ou patologias como a OP, artrite reumatóide, entre outras (Kavalci et al., 2011; Longhino et al., 2011). No caso em estudo, nenhuma das hipóteses pode ser descartada, uma vez que as fraturas das vértebras sugerem a presença da OP, mas os restantes eventos traumáticos sugerem lesões resultantes de alta energia.

As fraturas pélvicas são incomuns e difíceis de tratar, podendo requerer cirurgia abdominal, neurológica ou vascular de emergência (Hofmann et al., 2010). Este tipo de fratura é considerado estável se envolver apenas um ponto de rutura no anel pélvico ou instável quando envolve dois ou mais pontos de rutura. As fraturas menos severas podem resultar de compressão lateral, conduzindo possivelmente a fraturas oblíquas da asa ilíaca, sem rutura do anel pélvico (Young et al., 1986; Young e Resnik, 1990; Abrassart et al., 2009). As fraturas pélvicas abrangem um amplo espectro de lesões, desde fraturas osteoporóticas de baixa energia até ruturas de alta energia do anel pélvico (Guthrie et al., 2010). O mecanismo de lesão no caso em estudo parece ter sido uma compressão lateral. Contudo, não foi possível observar se ocorreu rompimento do anel pélvico uma vez que a zona do ramo isquiopúbico estava danificada. A fratura na asa ilíaca, estando remodelada, não provocou a morte ao indivíduo. Fica, porém, por esclarecer a sua eventual relação com alterações observadas no acetábulo e na cabeça do fémur direito. Lovell (1997) refere que este tipo de alterações pode corresponder a uma luxação incompleta, com frequência associada a este evento traumático.

Quanto à fratura observada no fémur esquerdo, poderá ter resultado de um trauma indireto grave (Lovell, 1997), o qual resultou num ligeiro encurtamento e em alterações na angulação do membro. Provavelmente ocorreu infeção uma vez que foi possível observar fistulas e

um canal de drenagem, assim como formação de osso novo tanto no fémur como na tíbia e fíbula esquerdas. A presença de infeção sugere que a fratura foi exposta, estando em contacto com o exterior. Apesar dos indícios de infeção e do facto de a fratura não estar corretamente alinhada, o que pode indicar que não teve cuidados médicos ou que estes foram insuficientes, a fratura encontrase totalmente consolidada, o que indica mais uma vez a sobrevivência do indivíduo a este evento. Já as alterações da plataforma tibial observadas resultam de uma adaptação do organismo à “nova” morfologia dos cõndilos femorais.

Conclusão

As lesões apresentadas pelo indivíduo em estudo sugerem que este passou por um ou mais eventos traumáticos graves, que lhe provocaram várias fraturas e sequelas associadas às mesmas. Para além das lesões de alta energia, as fraturas observadas na coluna vertebral sugerem que o indivíduo sofria de OP, uma doença metabólica que diminui a quantidade óssea e a qualidade da microarquitetura óssea, aumentando o risco de ocorrência de fraturas de baixa energia. O facto de todas as fraturas se encontrarem devidamente remodeladas sugere que as mesmas ocorreram alguns anos antes da morte do indivíduo porém, a perda de alinhamento dos fragmentos e os sinais de infeção presentes indicam a ausência de cuidados médicos ou a insuficiência dos mesmos.

Agradecimentos

Os autores deste artigo desejam agradecer ao Hospital Veterinário da Universidade de Évora pelos exames radiológicos.

Este trabalho foi apresentado nas *V Jornadas Portuguesas de Paleopatologia*.

Referências bibliográficas

- Abrassart, S.; Stern, R.; Peter, R. 2009. Morbidity associated with isolated iliac wing fractures. *The Journal of Trauma*, 66(1): 200–203. DOI: 10.1097/TA.0b013e31814695ba.
- Aufderheide, A. C.; Rodríguez-Martín, C. 1998. *The Cambridge encyclopedia of human paleopathology*. Cambridge, Cambridge University Press.
- Consensus Development Conference. 1993. Diagnosis, prophylaxis, and treatment of osteoporosis. *American Journal of Medicine*, 94(6): 646–650. DOI: 10.1016/0002-9343(93)90218-E.
- Curate, F. 2014. Osteoporosis and paleopathology: a review. *Journal of Anthropological Sciences*, 92: 119–146. DOI: 10.4436/JASS.92003.
- Curate, F.; Albuquerque, A.; Correia, J.; Ferreira, I.; Lima, J. P.; Cunha, E. 2013. A glimpse from the past: osteoporosis and osteoporotic fractures in a Portuguese identified skeletal sample. *Acta Reumatológica Portuguesa*, 38: 20–27. Disponível em http://www.actareumatologica.pt/oldsite/conteudo/pdfs/ARP_2013_1__06_-_AO_ARP2013-00025.pdf.
- Domett, K.; Tayles, N. 2006. Adult fracture patterns in prehistoric Thailand: A biocultural interpretation. *International Journal of Osteoarchaeology*, 16(3): 185–199. DOI: 10.1002/oa.815.
- Fountain, S. S.; Hamilton, R. D.; Jameson, R. M. 1977. Transverse fractures of the sacrum. A report of six cases. *The Journal of Bone and Joint Surgery*, 59(4): 486–489. DOI: 10.2106/00004623-197759040-00010.
- Genant, H. K.; Jergas, M.; Palermo, L.; Nevitt, M.; Valentin, R. S.; Black, D.; Cummings, S. R. 1996. Comparison of semiquantitative visual and quantitative morphometric assessment of prevalent and incident vertebral fractures in osteoporosis. *Journal of Bone and Mineral Research*, 11(7): 984–996. DOI: 10.1002/jbmr.5650110716.
- Guthrie, H. C.; Owens, R.; Bircher, M. D. 2010. Fractures of the pelvis. *The Journal of Bone and Joint Surgery*, 92-B(11): 1481–1488. DOI:10.1302/0301-620X.92B11.25911.
- Hofmann, M. I.; Papageorgopoulou, C.; Böni, T.; Rühli, F. J. 2010. Two case examples of pelvic fractures in medieval populations from central Europe. *Journal of Anthropological Sciences*, 88: 179–188. Disponível em <http://www.isita-org.com/jass/Contents/ContentsVol88.htm>.
- Johnell, O.; Kanis, J. 2006. An estimate of the worldwide prevalence and disability associated with osteoporotic fractures. *Osteoporosis International*, 17(12): 1726–1733. DOI: 10.1007/s00198-006-0172-4.
- Jurmain, R. 2001. Paleoepidemiological patterns of trauma in a prehistoric population from central California. *American Journal of Physical Anthropology*, 115(1): 13–23. DOI: 10.1002/ajpa.1052.

- Kavalci, C.; Akdur, G.; Sayhan, M. B.; Sogut, O.; Gökdemir, M. T. 2011. Isolated transverse sacrum fracture: a case report. *Emergency Medicine International*, vol. 2011, Article ID 741570. DOI: 10.1155/2011/741570.
- Kim M. Y.; Reidy D. P.; Nolan P. C.; Finkelstein J. A. 2001. Transverse sacral fractures: case series and literature review. *Canadian Journal of Surgery*, 44(5): 359–363. Disponível em <https://www.ncbi.nlm.nih.gov/pmc/articles/PMC3692643/>.
- Larsen C. S. 2002. Bioarchaeology: The lives and lifestyles of past people. *Journal of Archaeological Research*, 10(2): 119–166. DOI: 10.1023/A:1015267705803.
- Longhino, V.; Bonora, C.; Sansone, V. 2011. The management of sacral stress fractures: current concepts. *Clinical Cases in Mineral and Bone Metabolism*, 8(3): 19–23. Disponível em <https://www.ncbi.nlm.nih.gov/pubmed/22461824>.
- Lovell, N. 1997. Trauma analysis in paleopathology. *Yearbook of Physical Anthropology*, 40: 139–170. Disponível em [https://onlinelibrary.wiley.com/doi/abs/10.1002/\(SICI\)10968644\(1997\)25%2B%3C139::AID-AJPA6%3E3.0.CO;2-%23](https://onlinelibrary.wiley.com/doi/abs/10.1002/(SICI)10968644(1997)25%2B%3C139::AID-AJPA6%3E3.0.CO;2-%23).
- Myszka, A.; Piontek, J.; Miłosz, E. 2012. Traumatic injuries in the late Medieval and early Modern population from Łekno, Poland. *Interdisciplinaria Archaeologica Natural Sciences in Archaeology*, III(2): 237–243. DOI: 10.24916/iansa.2012.2.6.
- Ortner, D. J. 2003. *Identification of Pathological Conditions in Human Skeletal Remains*. 2nd edition. San Diego, Academic Press.
- Ortner, D. J.; Putschar, W. G. 1981. Identification of pathological conditions in human skeletal remains. Smithsonian *Contributions to Anthropology*, Issue 28. Washington, DC, Smithsonian Institution Press. DOI: 10.5479/si.00810223.28.1.
- Pina, M.; Alves, S.; Barbosa, M.; Barros, H. 2008. Hip fractures cluster in space: an epidemiological analysis in Portugal. *Osteoporosis International*, 19: 1797–1804. DOI: 10.1007/s00198-008-0623-1.
- Roy-Camille, R.; Saillant, G.; Gagna, G.; Mazel, C. 1985. Transverse fracture of the upper sacrum. Suicide jumper's fracture. *Spine*, 10(9): 838–845. DOI: 10.1097/00007632-198511000-00011.
- Sapkas, G. S.; Mavrogenis, A. F.; Papagelopoulos, P. J. 2008. Transverse sacral fractures with anterior displacement. *European Spine Journal*, 17(3): 342–347. DOI: 10.1007/s00586-007-0528-2.
- Van der Merwe, A.; Steyn, M.; L'Abbé, E. 2010. Trauma and amputations in 19th century miners from Kimberley, South Africa. *International Journal of Osteoarchaeology*, 20(3): 291–306. DOI: 10.1002/oa.1035.
- Waldron, T. 2009. *Paleopathology*. Cambridge, Cambridge University Press.
- Young, J. W. R.; Burgess, A. R.; Brumback, R. J.; Poka, A. 1986. Lateral compression of the pelvis: The importance of plain radiographs in the diagnosis and surgical management. *Skeletal Radiology*, 15(2): 103–109. DOI: 10.1007/BF00350202,
- Young, J. W. R.; Resnik, C. S. 1990. Fracture of the pelvis: current concepts of classification. *American Journal of Roentgenology*, 155(6): 1169–1175. DOI: 10.2214/ajr.155.6.2122661.